// THESIS Helsingfors 1923

Studien über die Struktur der Fibroblasten, Epithelioidzellen und Riesenzellen des tuberkulösen Gewebes beim Menschen

Akademische Abhandlung

STANFORD UNIVERSITY LIBRARY MAR 1924

von

Harry Castrén,
1. Assistenten am Pathologischen Institut der Universität Helsingfors

Mit 9 Tafeln

Wird mit Genehmigung der medizinischen Falkultät der Universität Helsingfors am 19. Mai 1923 um 12 Uhr mittags im jurid. Auditorium zur öffentllichen Verteidigung vorgelegt.

LANE MEDICAL LIBRARY
STANFORD UNIVERSITY
MEDICAL CENTER
STANFORD, CALIF. 94305

Jena
Verlag von Gustav Fischer
1923

3788
H46C

Studien über die Struktur der Fibroblasten, Epithelioidzellen und Riesenzellen des tuberkulösen Gewebes beim Menschen

Akademische Abhandlung

von

Harry Castrén,
1. Assistenten am Pathologischen Institut der Universität Helsingfors

Mit 9 Tafeln

Wird mit Genehmigung der medizinischen Fakultät der Universität Helsingfors am 19. Mai 1923 um 12 Uhr mittags im jurid. Auditorium zur öffentlichen Verteidigung vorgelegt.

Jena
Verlag von Gustav Fischer
1923

Digitized by the Internet Archive
in 2026

https://archive.org/details/IA40153521_0007

Vorwort.

Es ist mir eine angenehme Pflicht, meinem hochgeschätzten Lehrer und Chef, Herrn Prof. Dr. Axel Wallgren, nicht nur für die Anregung zu vorliegender Untersuchung, sondern auch für das lebhafte Interesse, das mir von ihm in Form zahlreicher wertvoller Ratschläge bei der Ausführung meiner Arbeit zuteil geworden ist, meinen tiefgefühlten Dank auszusprechen.

Auch Herrn Prof. Dr. Ali Krogius, welcher die Liebenswürdigkeit hatte, mir Material aus der Chirurgischen Universitätsklinik in Helsingfors zur Verfügung zu stellen, versichere ich meiner aufrichtigen Dankbarkeit.

Helsingfors, im März 1923.

Der Verfasser.

Studien über die Struktur der Fibroblasten, Epithelioidzellen und Riesenzellen des tuberkulösen Gewebes beim Menschen

von

HARRY CASTRÉN,

1. Assistenten am Pathologischen Institut der Universität Helsingfors.

Mit Tafel III—XI.

Inhaltsverzeichnis.

I. Einleitung 1
II. Material und Technik 10
III. Mikroskopische Befunde 15
1. Die Fibroblasten 15
A. Die ruhenden Fibroblasten 16
B. Die gereizten Fibroblasten 20
2. Die Epithelioidzellen 25
3. Die Riesenzellen 31
4. Die übrigen Zellformen 43
A. Die Histiozyten 44
B. Die Endothelzellen 46
C. Die Epithelzellen 47
5. Anhang: Regressive Veränderungen der tuberkulösen Zellen . . 47
IV. Auslegung der Untersuchungsergebnisse 49
1. Die äußere Gestalt der Zellen. Die Kerne 49
2. Das Mikrozentrum 52
3. Die perizentrische Plasmadifferenzierung 57
4. Das Zytoretikulum 61
5. Die mit Silber imprägnierbaren Strukturen 64
6. Die Chondriosomen 67
7. Die Zelleibstrukturen als Ganzes betrachtet 71
V. Bemerkungen zur Entstehung der tuberkulösen Epithelioid- und Riesenzellen 73
VI. Literatur 79
VII. Erklärung der Abbildungen 82

I. Einleitung.

Die vorliegende Arbeit gibt die Resultate von Untersuchungen über die Struktur der Fibroblasten, Epithelioid- und Riesenzellen in dem tuberkulösen Gewebe beim Menschen wieder. Sie bildet ein Glied in einer Serie von Untersuchungen, die vor

mehreren Jahren von Prof. Dr. Axel Wallgren im Pathologischen Institut der Universität Helsingfors eingeleitet wurden, um den feineren histologischen Bau verschiedener zu den Bindesubstanzen gehörenden Zellen unter dem Einfluß verschiedener Reize kennen zu lernen.

Ursprünglich sollte die Untersuchung nur die Epithelioid- und Riesenzellen umfassen. Indes zeigte es sich im Verlauf der Arbeit, daß es in mehreren Fällen nicht möglich war, eine exakte Grenze zwischen den sogenannten Epithelioidzellen und den gereizten Fibroblasten zu ziehen. Infolgedessen fand ich es notwendig, auch die Fibroblasten in dem tuberkulösen Gewebe beim Menschen in bezug auf ihre Struktur einem genauen Studium zu unterwerfen. Um zu ermitteln, ob und in welchem Grade die Endothelzellen und diejenigen Zellen, welche unter dem Namen „Histiozyten" zusammengefaßt werden, bei der Epithelioidzellenbildung eine Rolle spielen, habe ich ferner, soweit es tunlich war, auch die Struktur dieser Zellen untersucht. Auch einzelne andere Zellelemente, vor allem die Lymphoidzellen, hätten einer derartigen vergleichenden Untersuchung bedurft. Es hätte jedoch die Arbeit über ihren eigentlichen Rahmen hinausgeführt, wenn in diesem Zusammenhang die Frage nach der Struktur sämtlicher in dem tuberkulösen Gewebe vorkommenden entzündlichen Zellelemente zu einer allseitigen Behandlung vorgenommen worden wäre.

Die Ausführung meiner Arbeit ist in gewisser Hinsicht durch die Beschaffenheit des menschlichen Materials erschwert worden. Da es sich um die Untersuchung feinerer Zellstrukturen handelte, hätte Leichenmaterial kaum in Betracht kommen können, weil das Gewebe bekanntlich kurz nach dem Tode, möglicherweise schon in agone, feinhistologische Veränderungen erleidet, die ein exaktes Studium mancher subtiler Zellstrukturen unmöglich machen oder wenigstens in hohem Grade erschweren. Ich war daher ausschließlich auf Material von Operationen angewiesen und konnte folglich für meine Untersuchungen nicht solches aus mehreren wichtigen Organen wie der Leber, der Milz, den Lungen, dem zentralen Nervensystem usw. erhalten. Ferner wies das chirurgische Material größtenteils recht weit fortgeschrittene Fälle von chronisch verlaufenden tuberkulösen Prozessen auf. Die sukzessive Entwicklung der Tuberkel von deren erstem Anfang an zu verfolgen, wie es geschehen kann, wenn es sich um experimentell angelegte Tuberkulose bei Tieren handelt, war mir natürlich unmöglich. Desgleichen schloß das menschliche Material jede Vitalfärbung aus.

Trotz den angedeuteten Übelständen bot die Aufgabe, deren Lösung ich mir vorgesetzt hatte, viel von Interesse. Beim Durchgehen der Literatur zeigte es sich, daß die Strukturverhältnisse der tuberkulösen Zellen relativ wenig beachtet worden waren. Die Angaben, die in dieser Hinsicht zu finden waren, bezogen sich größtenteils auf Zellen von Tieren, und auch sie widersprachen einander in mehreren Punkten. Außerdem stellten die neugebildeten Zellelemente in dem tuberkulösen Gewebe sowohl wegen ihrer relativen Größe als wegen des starken Reizungszustandes, in dem sich ein großer Teil von ihnen befand, einen sehr geeigneten Gegenstand für feinhistologische Untersuchungen dar. Und schließlich fragte es sich, ob nicht eine genauere Kenntnis des Baues der tuberkulösen Zellelemente vielleicht einigermaßen zur Erforschung der noch in mehreren Hinsichten dunklen Herkunft der Epithelioid- und Riesenzellen beitragen könne.

Die ersten Angaben über das Vorkommen zellulärer Elemente im tuberkulösen Gewebe stammen aus der Mitte des vorigen Jahrhunderts, einer Zeit, die durch die Einführung mikroskopischer Untersuchungen in die pathologisch-anatomische Forschung charakterisiert wird. Virchow (1858) beschrieb in seiner „Cellularpathologie“ das Tuberkel als eine Bildung, welche zusammengesetzt war aus einer Anhäufung von dem Bindegewebe ausgegangener kleiner, abgerundeter Zellen, die mit einem sehr spärlichen Protoplasma versehen waren, so daß man sie beim ersten Anblick für eine Masse einfacher Kerne nehmen könnte. Unter diesen wurden auch größere Zellformationen angetroffen, die 12 bis 24 und 30 Kerne enthalten konnten. In der Mitte der Zellanhäufung zerfielen die Tuberkelzellen durch eine käsige Metamorphose in eine fettig-körnige Detritusmasse. Andere Befunde aus dieser Zeit über den Bau der tuberkulösen Gewebselemente stimmen in den Hauptzügen gut mit den Beobachtungen Virchows überein. So konstatierten schon Rokitansky 1855, dann Wagner 1861 und Busch 1866 das Vorhandensein sowohl von ein- wie von mehrkernigen Elementen in den Tuberkeln.

Es war indessen erst Langhans, der 1868 in seiner berühmten Arbeit „Ueber Riesenzellen mit wandständigen Kernen in Tuberkeln und die fibröse Form des Tuberkels“ den mikroskopischen Bau der tuberkulösen Zellformen eingehend beschrieb. Auch war es sein Verdienst, daß die Aufmerksamkeit auf die Riesenzellen des Tuberkels gelenkt wurde.

Die Riesenzellen bildeten nach Langhans einen fast konstanten Bestandteil der Tuberkel in so gut wie allen Organen des menschlichen Körpers. Sie kamen bald spärlicher, bald reichlicher vor und waren von sehr wechselnder Größe, indem die

kleinsten nicht einmal 0,05 mm im Durchmesser maßen und die größten sogar 0,5 mm im Durchschnitt erreichten. Ihrer Form nach waren sie entweder rund oder oval und oft mit kürzeren oder längeren Protoplasmafortsätzen versehen. Der Zellkörper wurde von einer sehr feinkörnigen, im frischen Zustande blassen, durch Chromsäure und andere Reagentien sehr rasch dunkel und trübe werdenden Substanz gebildet, die stark gegen die blassen Fortsätze abstach und sich häufig noch schärfer dadurch abgrenzte, daß gerade in ihrer Peripherie an dem äußeren Ende der Kerne mehr oder weniger massenhaft dunkle Fettkörnchen angehäuft waren. Die Kerne waren äußerst zahlreich, groß, bläschenförmig, von einer dunklen Kontur umgeben, mit einem hellen, nur wenige Körnchen enthaltenden Inneren. Ihre Gestalt war verschieden; bald waren sie rundlich oder oval, bald mehr länglich zylindrisch, bald abgeplattet. Als besonders charakteristisch für die Kerne der Riesenzellen aber hob Langhans ihre Lage im Zellkörper hervor. Sie lagen nämlich ausschließlich an der Peripherie des großen Zellkörpers und bildeten hier eine einfache, seltener eine doppelte und mehrfache Lage; sie waren dabei so dicht gestellt, daß sie einander berührten. Die Kerne waren aber in der peripherischen Zone nicht immer gleichmäßig verteilt, sondern es kam namentlich bei Zellen mit runden Kernen vor, daß letztere kleinere Teile der Peripherie selbst die eine Hälfte ganz freiließen und nur am einen Ende angehäuft waren.

Langhans' Verdienst beschränkte sich jedoch nicht auf eine genaue Beschreibung des Baues der tuberkulösen Riesenzellen. Er war auch der erste, der im Tuberkelgewebe die großen, plasmareichen, einkernigen Zellformen nachwies, die später wegen einer gewissen äußeren Ähnlichkeit mit den Epithelzellen den Namen Epithelioidzellen oder Epitheloidzellen erhielten. „Beim Zertupfen eines frischen Tuberkels", sagte Langhans, „erhält man außer den bisher beschriebenen große, runde oder ovale, sehr blasse Zellen von fast homogener, nur sehr feinkörniger Zellsubstanz; der äußere Contour ist ebenfalls sehr blaß; an wenigen Stellen sieht man kleine, feine, spärliche Zacken von der Oberfläche ausgehen, die offenbar der Zellsubstanz angehören. Die Kerne sind hell, nicht sehr dunkel contouriert und enthalten einige dunkle Körnchen und zusammengeballte grobgranulierte Massen; Kernkörperchen sind nur selten deutlich. Sie sind im Verhältnis zur Zelle klein, zeigen manchmal eine Einschnürung (Biskuitform) und liegen excentrisch. Finden sich, wie sehr häufig, mehrere (2—5 und mehr) in einer Zelle, so liegen sie an der Seite dicht nebeneinander, oder mehr getrennt, selbst diametral gegenüber, aber immer wandständig." Unter diesen Zellen

fanden sich nach Langhans' Ansicht hin und wieder Übergangsformen zu Riesenzellen.

Durch die von großer Gründlichkeit zeugenden Arbeiten Langhans' und seiner Zeitgenossen, Kösters (1869), Schüppels (1871) u. a., wurde der gröbere histologische Bau der tuberkulösen Epithelioid- und Riesenzellen festgestellt. Es bedurfte jedoch der neuzeitlichen Vervollkommnung des Mikroskopes und der histologischen Technik, um in der Kenntnis der Struktur der Tuberkelzellen etwas wesentlich Neues hervorzubringen. Gestützt auf eine Reihe wichtiger Entdeckungen im Gebiet der histologischen Technik begann um die Jahrhundertwende ein eifriges Studium der Strukturen in dem Plasma der Zellen, vor allem der Strukturen, die die Namen Mikrozentrum, Zytoretikulum, „apparato reticolare interno" und Chondriosomen erhalten haben. Diese Forschung beschränkte sich nicht auf die Gebiete der normalen Histologie und Embryologie, sondern sie begann auch alsbald in zunehmendem Grade die Aufmerksamkeit der Vertreter der pathologischen Anatomie zu erregen.

Zum ersten Male wurde dem feineren histologischen Bau der tuberkulösen Zellelemente 1896 in einer Arbeit von Schmaus und Albrecht Aufmerksamkeit gewidmet. Diese Forscher behandelten ihr Material, Impftuberkel bei Meerschweinchen, mit Herrmannscher Lösung und Holzessig und gaben eine eingehende Beschreibung der Kerne der Epithelioid- und Riesenzellen, namentlich mit Rücksicht auf ihren Chromatingehalt. Außerdem untersuchten sie auch die Zelleiber der erwähnten Tuberkelelemente und fanden in ihnen eine mehr oder weniger deutliche Einteilung in Zonen sowie zahlreiche körnige Gebilde, die in einem Teil der Epithelioidzellen durch feine Fäden verbunden waren. Eine geringere Zahl solcher Zellen zeigte nach der Angabe von Schmaus und Albrecht „überwiegend fädige Struktur in Form eines helleren, lockeren Netzwerkes."

Eigentlich war es jedoch erst Wallgren, der 1910[1]) die Frage nach der Zelleibstruktur der Tuberkelzellen in seiner Arbeit „Beitrag zur Kenntnis der Pathogenese und Histologie der experimentellen Lebertuberkulose" einer vielseitigen Behandlung unterzog. Als Untersuchungsobjekte verwandte Wallgren Lebertuberkel des Kaninchens, die durch Einspritzung von Tuberkelbazillen in die Portalgefäße hervorgerufen waren. Die Präparate wurden nach mehreren Methoden, vor allem aber durch Fixierung

1) Eine vorläufige Mitteilung über diese Arbeit wurde schon 1908 im Zentralbl. f. allg. Pathol. u. pathol. Anat. Bd. 19, S. 497, veröffentlicht.

in Zenkers Flüssigkeit und Färbung mit Heidenhains Hämatoxylin hergestellt. Eines der wichtigsten Resultate von Wallgrens Untersuchungen bestand in dem Nachweis der Mikrozentren der Epithelioid- und Riesenzellen. Dieses Zellorgan fand er in den erstgenannten Zellen gebildet von einer Anzahl, gewöhnlich 5—10, in der Mitte des Zelleibes gelegener, oft durch Zentrodesmosen verbundener Zentriolen; in den Riesenzellen hinwieder beobachtete er ein oder ein paar zentral gelegene, je zahlreiche Zentriolen enthaltende Mikrozentren, oder auch mehrere kleinere Zentriolengruppen, die etwas innerhalb des Kernringes lagen. Das Mikrozentrum der Epithelioidzelle bildete nach Wallgren den Mittelpunkt eines umfangreichen, oft radiärstrahligen hellen Hofes in dem Zelleib, in dem jedoch die zwischen den und in nächster Nachbarschaft der Zentriolen gelegene Partie nicht selten eine etwas dunklere Farbe annahm als die Umgebung. Das außerhalb des hellen Hofes gelegene basophile Zytoplasma war etwas körnig bzw. fädig. Relativ selten wurde ferner eine dünne, helle, oft gefranste Randschicht beobachtet. In den Riesenzellen herrschte in allem Wesentlichen dasselbe Verhalten wie in den Epithelioidzellen. Doch fand Wallgren nur selten einen hellen Hof um die Zentriolengruppen der plurizentrischen Riesenzellen. Dagegen beschreibt er in den monozentrischen Riesenzellen das Vorkommen einer deutlichen radiärstrahligen zentralen Plasmadifferenzierung.

Wallgrens Beobachtungen über die Struktur der Epithelioid- und Riesenzellen der tuberkulösen Kaninchenleber wurden alsbald von v. Fieandt (1911) und Homén (1911) bestätigt, von denen jener in den Elementen der experimentell hervorgerufenen meningealen und intrazerebralen Tuberkel beim Hunde, dieser in tuberkulösen Zellformen in den peripheren Nerven des Kaninchens das Vorkommen von in allem Wesentlichen ähnlichen Zelleibstrukturen wie Wallgren nachwies. Es verdient ferner erwähnt zu werden, daß Wallgren selbst auf dem XVI. internationalen Kongreß in Budapest 1909 mitgeteilt hatte, daß er schön entwickelte Mikrozentren in Epithelioid- und Riesenzellen in tuberkulösem Gewebe beim Menschen gefunden habe.

Außer Wallgren, v. Fieandt und Homén haben auch Bendas Schüler Wakabayashi (1911) sowie Herxheimer und Roth (1914, 1916) und Braun (1921) Untersuchungen über die Mikrozentren der tuberkulösen Zellelemente angestellt.

Gegenstand der Untersuchungen von Wakabayashi waren Riesenzellen aus menschlichem tuberkulösen Gewebe, das nach verschiedenen von Benda angegebenen Methoden zur Dar-

stellung von Zentralkörperchen (Fixierung in Alkohol mit Nachchromierung, Färbung mit von Benda angegebenen Modifikationen der Weigertschen Glia- und Markscheidenfärbungen, sowie mit Bendas Alizarintoluidin-Doppelfärbung) behandelt war. Nach Wakabayashi bestanden die Mikrozentren der tuberkulösen Riesenzellen zum mindesten aus zwei, oft aus zahllosen, immer gleichgroßen Zentralkörperchen. Sie lagen in einem Haufen dicht beieinander oder in lockerem Verbande nebeneinander. Im Innern des Plasmas gab Wakabayashi das Auftreten einer oder meherer verdichteten Plasmasensphären an, von denen ganz feine Fädchen in radiärer Richtung nach allen Seiten ausstrahlten. In den meisten tuberkulösen Riesenzellen befand sich das Mikrozentrum in der Mitte des Zelleibs, besonders in den jugendlichen Formen. Eine exzentrische Lage kam selten vor, und zwar befand sich das Mikrozentrum dann an irgendeiner Stelle des Zellkörpers, d. h. bald in der Peripherie des Protoplasmas, bald am Pol oder an der Wurzel eines Plasmafortsatzes. Die Größe des Mikrozentrums war ungefähr proportional der Zellengröße. Verhältnismäßig selten kamen tuberkulöse Riesenzellen mit zwei oder mehr Mikrozentren vor. Eine Nekrose in dem Plasma der Riesenzellen oder auch nur einen Anfang zu einer solchen konnte Wakabayashi nicht entdecken.

Herxheimer und Roth prüften die Untersuchungen Wakabayashis nach, wobei sie sich teils derselben Methoden wie dieser, teils der Färbung mit Eisenhämatoxylin nach Härtung des Materials in Sublimat nach Heidenhain bedienten. Als Untersuchungsobjekte wandten sie vorzugsweise tuberkulöse Lymphdrüsen des Menschen an. Das Resultat ihrer Untersuchungen stimmte in allem Wesentlichen mit demjenigen Wakabayashis überein. Im Gegensatz zu Wakabayashi glaubten Herxheimer und Roth jedoch gefunden zu haben, daß eine exzentrische Lage des Mikrozentrums viel häufiger sei, als sie angegeben worden war, und daß in der zentralen Plasmapartie der Riesenzellen nicht selten Zeichen von degenerativen Prozessen sogar mit Kalkablagerung vorkämen. Herxheimer und Roth dehnten ihre Untersuchungen auch auf die Epithelioidzellen aus, die je ein zentral gelegenes Mikrozentrum aus mehreren, dicht beieinanderliegenden, oft zusammenhängenden Zentralkörperchen besaßen; diese letzteren waren von einer relativ sehr großen, hellen Sphäre umgeben, in der oft eine deutliche radiäre Strahlung zu beobachten war.

Die Untersuchungen Brauns, die an tuberkulösem Material vom Rind nach denselben Methoden wie diejenigen Waka-

bayashis ausgeführt wurden, lieferten ein Resultat, das wenig von dem Herxheimers und Roths abwich. Spezielle Aufmerksamkeit widmete Braun den in den Epithelioid- und Riesenzellen vorkommenden, um das Mikrozentrum zu beobachtenden Plasmadifferenzierungen, unter denen er ein peripheres kernführendes „Exoplasma", ein zentrales, das Mikrozentrum umgebendes helles „Endoplasma" bzw. eine „endoplasmatische Zone" und ein innerstes dunkleres „Zentroplasma" unterschied. Die durch Herxheimer und Roth beschriebene, vom Mikrozentrum ausgehende Radiärstrahlung konnte er dagegen in seinen Zellen nur ausnahmsweise wiederfinden. Er fand dieses Plasmagebiet vielmehr als eine feinkörnige, feinschaumige oder zartnetzige innere Zellbildung.

Die Resultate der Untersuchungen der hier zuletzt zitierten Autoren stimmen in ihren Hauptzügen recht gut mit den Befunden Wallgrens, v. Fieandts und Horneens überein. Merkwürdigerweise scheinen jedoch die Arbeiten der letztgenannten Forscher Wakabayashi, Herxheimer und Roth und Braun ganz unbekannt gewesen zu sein. Wakabayashi sagt ausdrücklich: „Soweit ich die einschlägige Literatur übersehe, ist noch keine Beschreibung der Zentralkörperchen in den tuberkulösen Riesenzellen publiziert worden." Doch hatte Wallgren schon 3 Jahre früher im „Zentralblatt für Pathologie" über das Resultat seiner Untersuchungen Bericht erstattet.

Das Vorkommen mit Silber imprägnierbarer Strukturen in tuberkulösen Zellelementen ist nur von dem italienischen Forscher Verson (1908) nachgewiesen worden. Gegenstand seiner Untersuchungen waren operativ entfernte tuberkulöse Lymphome, die nach der durch Golgi modifizierten photographischen Silberimprägnierungsmethode von Cajal behandelt waren. Verson beschrieb in dem Plasma der Fibroblasten und Epithelioidzellen ein ziemlich lichtes, von glänzenden, ungleichmäßigen, verzweigten Fäden gebildetes Netzwerk, das bisweilen die Neigung zeigte, den Kern zu umschließen. Die Silberimprägnierungsstrukturen der tuberkulösen Riesenzellen erwiesen sich fast immer als zentral gelegen, von einem Kranz von Kernen umgeben und von einem Gewirr untereinander anastomosierender, glänzender Fäden gebildet, die desto dichter lagen, je zusammengedrängter dasselbe und je zahlreicher die Kerne waren. Er beschrieb jedoch auch Riesenzellen, in denen die Silberimprägnierungsstrukturen eine exzentrische Lage am einen Pol der Zelle hatten, während die Kerne nach dem entgegengesetzten Pole hin verschoben waren. Irgendwelche bestimmten Schlüsse, namentlich über die Funktion des von ihm wahrgenommenen Netzapparates, wollte Verson

aus seinen recht summarischen Untersuchungen nicht ziehen. Doch hob er als seine Ansicht hervor, daß die von ihm dargestellten Strukturen keine Kunstprodukte und auch nicht in einem nekrotischen Zellplasma entstanden, sondern mit den von Golgi und seinen Schülern nachgewiesenen Bildungen in anderen Zellen identisch seien.

Von alters her bekannt ist das Vorkommen von Fett in den Zellen der Tuberkel. Nach Joest (1911), der das Fett in den Epithelioid- und Riesenzellen bei tuberkulösen Rindern eingehend studiert hat, tritt dasselbe in Form kleiner Tropfen oder Kugeln in den peripheren Teilen des Zelleibes, in den Riesenzellen gewöhnlich außerhalb des Kernringes auf. In der Nähe der käsigen Herde enthalten die Zellen am reichlichsten Fett, oft in großen Massen, wogegen die Peripherie der Tuberkel nur spärlich infiltriert oder vollständig fettfrei ist.

Eine andere für die Epithelioid- und Riesenzellen charakteristische Eigenschaft ist deren ausgeprägte Fähigkeit, in ihr Plasma Fremdkörper verschiedener Art aufzunehmen und einzuschließen. Zahlreiche Untersuchungen haben so das Vorkommen von Tuberkelbazillen und derjenigen Formen von ihnen, die als Muchsche Granula bekannt sind, in dem Zytoplasma der Epithelioid- und Riesenzellen dargetan. Desgleichen werden in diesen oft auch Reste von Leukozyten, Lymphozyten, außerdem Kohlenpigmente u. a. angetroffen. Ferner sei hier an das große Vermögen mancher Tuberkelzellen erinnert, in das Blut injizierte Farbstoffe und andere korpuskuläre Elemente in sich aufzunehmen.

Einen interessanten Einblick in den Bau der Tuberkelzellen und deren Lebenserscheinungen haben uns schließlich Lewis und Webster (1921) in dem Bericht über ihre Untersuchungen von Gewebskulturen tuberkulöser Lymphdrüsen beim Menschen gegeben. In solchen Kulturen fanden die genannten Forscher einen Austritt unter anderem von Riesenzellen, die ein auffallend ähnliches Aussehen wie die innen in den Drüsen angetroffenen besaßen, und von großen Wanderzellen, die den bekannten Epithelioidzellen zu entsprechen schienen, in das erstarrte Blutplasma. Der größte Teil der ausgewanderten Riesenzellen war nach der Ansicht von Lewis und Webster wahrscheinlich schon vor ihrem Austritt in das Blutplasma in dem Explantat von Wanderzellen durch eine fortgesetzte Kernteilung, ohne eine Teilung des Plasmas, gebildet worden. Draußen in dem freien Blutplasma konnten keine auf eine Mitose deutenden Zeichen beobachtet werden, und obwohl vieles für eine direkte Kernteilung sowohl in den lebenden wie in den fixierten Zellen sprach, sahen

Lewis und Webster nur in einem einzigen Fall, daß eine amitotische Kernteilung vor sich ging, ohne daß sich der Zellkörper selbst dabei teilte.

In den lebenden Riesenzellen beobachteten Lewis und Webster langsame Bewegungen und deutliche Veränderungen sowohl im Inhalt des Zytoplasmas als der Körnchen, jedoch so, daß der allgemeine topographische Bau erhalten blieb. Jede Riesenzelle enthielt eine zentrale Partie (central area), um die die Kerne mehr oder weniger vollständig in eine Zone von Fettkügelchen eingebettet lagen. Außerhalb der Fettzone wurde eine Masse kurzer Fäden beobachtet, die teils mitten zwischen den peripheren Fettkügelchen, teils draußen in der äußersten homogenen Randschicht lagen. Die Fäden waren wellenförmig oder geschlängelt. Bisweilen waren anstelle von Fäden Stäbchen oder Körnchen zu sehen. Diese faden-, stäbchen- und körnchenähnlichen Strukturen wurden von Lewis und Webster für Mitochondrien gehalten. Die zentrale Partie der Riesenzellen bestand aus einer feinkörnigen Masse, in der mitunter eine klarere, homogene „Zentrosphäre" oder etwas, das als eine solche erschien, zu sehen war. Zentriolen wurden weder in lebenden noch in fixierten Zellen angetroffen. In den ersteren hatten die feinen Körnchen der zentralen Partie eine große Affinität zu Neutralrot und nahmen die Farbe rasch und intensiv an. In den letzteren färbte sich die bezeichnete Partie stark mit Eosin. Sie wechselte erheblich an Größe und füllte bisweilen den größeren Teil des Innern der Zelle aus.

Die großen Wanderzellen (Epithelioidzellen) glichen in ihrer Struktur völlig den Riesenzellen, nur daß sie kleiner waren und bloß einen Kern enthielten.

II. Material und Technik.

Das Material dieser Arbeit besteht ausschließlich aus bei Operationen entferntem menschlichen tuberkulösen Gewebe, und zwar stammt dieses in 5 Fällen aus Nieren, in 4 Fällen aus Nebenhoden bzw. Hoden, in 3 Fällen aus Gelenken, in 2 Fällen aus Lymphdrüsen des Halses, in einem Fall aus einer Fistel bei Rippenkaries und in einem Fall aus der Wand eines Senkungsabszesses. Kleine Stücke davon sind unmittelbar nach der Exstirpation ausgeschnitten und noch körperwarm in die Fixierflüssigkeiten gelegt worden.

Um die Untersuchung so vielseitig wie möglich zu machen, und um Fehlschlüsse zu vermeiden, die durch eine einseitige Methodik verursacht werden konnten, habe ich bei der Fixierung und Färbung meines Materials an diesem eine größere Anzahl

verschiedener histologisch technischer Verfahren geprüft. Unter diesen habe ich dann die Methoden ausgewählt, die sich nach meinen Befunden am besten für meine Zwecke eigneten. Die Fixierung hat so in folgenden Lösungen stattgefunden: Alkohol 93%; Formol 1:10; Müller-Formol, allein oder mit Nachosmierung nach Schridde; Zenkersche Flüssigkeit; Hellys (1905) Zenker-Formollösung; Heidenhains (1908) Sublimat-Trichloressigsäure („Subtriessig"); Heidenhains (1916) Sublimat-Trichloressigsäure-Formol („Susa"); Golgis und Cajals Lösungen mit Nachbehandlung in Silbernitrat und Pyrogallussäure für die Darstellung des „apparato reticolare interno"; Hermanns Lösung; Bendas Lösung und Klosters (1911) Lösung I für die Darstellung der Mitochondrien. Zur Färbung sind gleichfalls eine Menge verschiedenartiger Methoden zur Anwendung gekommen je nach der Art der Fixierung sowie nach den Strukturen, die in den einzelnen Fällen veranschaulicht werden sollten.

Für die Herstellung von Orientierungs- und Übersichtspräparaten habe ich mich hauptsächlich in Alkohol, Formol, Zenker, Zenker-Formol und Müller-Formol fixierter und mit Weigerts Hämatoxylin, Weigerts Hämatoxylin und van Giesons Pikrinsäure-Säurefuchsinlösung, oder mit Delafields Hämatoxylin und Eosin gefärbter Präparate bedient. Für die Zelldifferenzierung sind außerdem in Zenker fixierte und mit Unnas polychromem Methylenblau gefärbte sowie in Zenker-Formol fixierte und mit Giemsas Farblösung tingierte Präparate zur Anwendung gekommen.

Die feineren Zelleibstrukturen der von mir untersuchten Zellen können im Hinblick auf ihre histologisch technische Veranschaulichung in drei Gruppen geteilt werden, von denen die erste das Mikrozentrum, die perizentrische Plasmadifferenz und das Zytoretikulum, die zweite die mit Silber imprägnierbaren Strukturen und die dritte die Chondriosomensubstanz umfassen. Obwohl diese Einteilung etwas willkürlich ist und die den verschiedenen Gruppen angehörenden Strukturen sich teilweise decken, habe ich sie doch aus praktischen Rücksichten als berechtigt angesehen.

Die der ersten Gruppe angehörenden Strukturen werden am geeignetsten in den stark sublimathaltigen Lösungen, „Subtriessig", „Susa", Zenker, Zenker-Formol fixiert, in denen sich außerdem entweder Essigsäure („Subtriessig", „Susa") oder Chrom (Zenker-Formol) oder sowohl Essigsäure als auch Chrom (Zenker) findet. Die stark essigsauren Lösungen „Subtriessig" und „Susa" heben das Mikrozentrum sehr scharf hervor, während

die übrigen Strukturen sowohl in dem zentralen als in dem peripheren Plasma oft relativ undeutlich hervortreten. Dagegen kann man die letzteren äußerst schön in Präparaten darstellen, die in der chromhaltigen Zenker-Lösung fixiert sind, wenn die Menge des Eisessigs in ihr auf 3 ccm zu 100 ccm Fixierflüssigkeit herabgedrückt wird. In den mit der letztgenannten Fixierflüssigkeit behandelten Präparaten erhält man ferner eine sehr gute Fixierung des Mikrozentrums. Bei Fixierung in Zenker-Formol, das dieselbe Zusammensetzung wie Zenkers Lösung hat, nur daß der Eisessig durch Formol (5:100) ersetzt ist, bekommt man Präparate, die recht stark an die Zenker-Präparate erinnern, aber sich in bezug auf die Deutlichkeit der Strukturen nicht ganz mit ihnen messen können. Eine außerordentlich wichtige Rolle scheint das Sublimat zu spielen, da es mir bei Versuchen mit nicht sublimathaltigen Fixierflüssigkeiten wie Alkohol, Formol, Müller-Formol und Hermanns Lösung gar nicht oder nur in geringem Maße gelungen ist, diese Strukturen hervortreten zu lassen. Bei Färbung der dieser Gruppe angehörenden Zelleibstrukturen hat sich Heidenhains Eisenhämatoxylinmethode als die geeignetste erwiesen. Oft hat eine Vorfärbung mit Bordeaux-R oder eine Nachfärbung in van Giesons Farbenmischung die Präparate weiter verdeutlicht.

Da die Färbung mit Heidenhains Hämatoxylin in verschiedenen Handbüchern der mikroskopischen Technik einigermaßen verschieden beschrieben wird, werde ich im folgenden das von mir angewandte Verfahren wiedergeben, das genau mit dem Heidenhainschen übereinstimmen dürfte.

12—24stündiges Beizen der Schnitte in einer $2^1/_2$%igen Lösung von Eisenammoniumsulfat (dazu dürfen nur große, violette, nicht verwitterte Kristalle verwendet werden). Flüchtige Spülung ($^1/_2$—1 Minute) mit destilliertem Wasser. 12—24stündige Färbung in folgender Lösung:

Hämatoxylin	2,5 g
Absoluter Alkohol	25 ccm
Destilliertes Wasser	225 „
Lithiumkarbonat (gesättigte wässerige Lösung)	2,5 „

(Die Lösung wird so zubereitet, daß das Hämatoxylin in dem Alkohol gelöst, darauf das Wasser und zum Schluß die Lithiumkarbonatlösung zugesetzt wird. Die Farblösung, die zuerst klar rot ist, nimmt, wenn sie nach 3—4 Wochen gebrauchsfertig ist, eine bräunliche Farbe an und hält sich 2—3 Monate, worauf sie einen grünlichen Ton annimmt, — ein Zeichen, daß sie zu alt geworden ist.)

Spülung mit destilliertem Wasser. Vorsichtige Abfärbung (Kontrolle mit Wasserimmersionslinse) in der Beizflüssigkeit. Gründliche Auswaschung in mehrmals gewechseltem oder fließendem Wasser während 1—2 Stunden. Alkohol. Xylol. Balsam.

Die der zweiten Gruppe angehörenden Strukturen, d. h. die Silberimprägnierungsstrukturen, habe ich nach folgenden „photographischen" Methoden von Golgi und Cajal zur Darstellung des „apparato reticolare interno" sichtbar gemacht.

Golgis Methode: 5—9stündige Fixierung in

Gesättigter Arseniksäurewasserlösung,
Formollösung 1:5,
Alkohol 96% āā

Flüchtige Spülung in destilliertem Wasser (½--1 Minute). 24—48stündige Imprägnierung in einer 1%igen Silbernitratlösung. Flüchtige Spülung mit destilliertem Wasser. 12—24stündige Reduzierung in folgender Lösung:

Pyrogallussäure	1,0
Formollösung 1:20	100,0

Auswaschung in mehrmals gewechseltem destillierten Wasser während 24 Stunden. Alkohol in steigender Konzentration. Einbettung durch Chloroform in Paraffin. Schnittbehandlung in einer Goldlösung, die folgendermaßen aus zwei Lösungen zubereitet wurde:

I. Goldchlorid	1,0
Destilliertes Wasser	100,0
II. Natriumhyposulfit	
Ammoniumrhodanat	āā 3,0
Destilliertes Wasser	100,0

Von den Lösungen I und II werden gleiche Teile genommen, worauf mit 5—10 Teilen destillierten Wassers verdünnt wird. Die Vergoldung darf in dieser Flüssigkeit 6—12 Stunden fortschreiten. Abspülung mit destilliertem Wasser. Reinigung (Kontrolle mit Wasserimmersionslinse) in folgender Lösung:

Kaliumpermanganat	0,5
Konz. Schwefelsäure	1,0
Destilliertes Wasser	1000,0

Abspülung mit destilliertem Wasser. Behandlung in 1% Oxalsäurelösung während 5 Minuten. Auswaschung in destilliertem Wasser. Nachfärbung mit Alaunkarmin. Alkohol. Xylol. Balsam.

Cajals Methode: 5—9stündige Fixierung in

Urannitrat (1%ige Wasserlösung)	100,0
Formol	20,0

Die weitere Behandlung wie bei Golgis Methode.

Für die Darstellung der zur dritten Gruppe gehörenden Strukturen, der Chondriosomensubstanz, habe ich Fixierung in Bendas Chrom-Osmium-Eisessig-Lösung, in Klosters Lösung I und in Müller-Formol mit Nachosmierung nach Schridde benutzt. Die auf die verschiedenen Arten fixierten Präparate habe ich mit Heidenhains Eisenhämatoxylin, Bendas Eisenalizarin-Kristallviolett und nach einer von Galeotti-Pappadia ausgearbeiteten Modifikation der Altmannschen Granulafärbung gefärbt. Bei fast allen Kombinationen der oben aufgezählten Fixierungs- und Färbemethoden ist es mir gelungen, die Chondriosomensubstanz in den von mir untersuchten Zellformen mehr oder weniger deutlich hervortreten zu lassen. Alle diese Methoden haben sich jedoch mehr oder weniger launisch gezeigt, außer der Färbung von Müller-Formol-Schridde-Präparaten nach Galeotti-Pappadia, die nach den unten angegebenen Vorschriften ausgeführt eine sehr konstante Chondriosomenfärbung in Grellrot und eine Kontrastfärbung in Grüngelb liefert.

Fixierung in Müller-Formol mit Nachosmierung nach Schridde:

Fixierung in Müllers Lösung 9 Teile, Formol 1 Teil während 24 Stunden. Chromierung nur in Müllers Lösung 1—3 Tage. Auswaschung in fließendem Wasser 24 Stunden. Schneiden des Materials in höchstens 2 mm dicke Scheiben und weitere Auswaschung in destilliertem Wasser während 12—24 Stunden. Die darauf folgende Behandlung findet im Dunklen statt. Osmierung in 1% Osmiumsäurelösung während 12—24 Stunden. Gründliche Auswaschung in mehrmals gewechseltem destillierten Wasser. Alkohol in steigender Konzentration. Einbettung durch Chloroform in Paraffin.

Färbung der Chondriosomensubstanz nach Galeotti-Pappadia[1]):

Färbung der Schnitte im Thermostaten (ca. 50°) während 5—10 Minuten in einer gesättigten Anilinwasser-Säurefuchsinlösung. Spülung in mehrmals gewechseltem destillierten Wasser während 5 Minuten. Vorsichtige Differenzierung (Kontrolle mit Wasserimmersionslinse) in folgender Lösung:

Pikrinsäure (gesättigte alkoholische Lösung)	1 Teil
Destilliertes Wasser	3 Teile
Methylgrün (gesättigte alkoholische Lösung)	1 Teil

1) Siehe Azzo Azzi. Nochmals über das Verhalten der Chondriosomen der Nierenzellen bei der sogenannten fettigen Degeneration nach Phosphorvergiftung. Zentralbl. f. allg. Pathol. u. pathol. Anat. 1914. Bd. 25, S. 730.

Gründliche Auswaschung in mehrmals gewechseltem destillierten Wasser während ½—1 Stunde. Schnelle Passage durch Alkohol. Xylol. Balsam.

Für das Studium des Baues der Kerne habe ich mich keiner anderen Methoden als der bereits referierten bedient, da durch diese auch die Kernstrukturen in vielseitiger Weise dargestellt worden sind.

Alles Material wurde nach Passage durch Alkohol und Chloroform in Paraffin eingebettet. Die Schnitte, deren Dicke zwischen 2 und 5 μ variiert hat, wurden mit Eiweißglyzerin an den Objektgläsern fixiert. Vor der Färbung der in sublimathaltigen Fixiermitteln behandelten Präparate wurden die Sublimatkristalle durch Behandlung der Schnitte in 5%iger alkoholischer Jodlösung während 5—10 Minuten und nach Abspülung mit Alkohol während gleich langer Zeit in einer 0,25%igen Natriumthiosulfat-Wasserlösung entfernt, in letzterer, um das Jod zu entfernen. Dieses seit alters im Pathologischen Institut zu Helsingfors angewandte, von Heidenhain angegebene Verfahren bietet entschiedene Vorteile vor der Abjodung ungeschnittener Präparate wegen seiner Fähigkeit, das Sublimat in kurzer Zeit sicher zu entfernen und wegen seiner Unschädlichkeit für die Präparate.

Um die Strukturdetails in den Zellen genau beobachten zu können, bin ich gezwungen gewesen, mit sehr starken Vergrößerungen zu arbeiten. Zu diesem Zweck habe ich mich eines Zeissschen Mikroskops nebst Zeiss' apochromatischer Objektive homog. Immers. 1,5 und 2 mm sowie mit Kompensationsokularen von verschiedener Stärke bedient. Ferner habe ich Leitz' großes binokuläres Mikroskop mit Zeiss' Objektiven benutzt. Die stereoskopische Betrachtung, die das binokuläre Mikroskop ermöglichte, war mir oft von großem Nutzen, da es galt, das gegenseitige Verhalten der in verschiedener Ebene gelegenen Zelleibstrukturen zu beurteilen. Als Beleuchtungsquelle habe ich bei dem Mikroskopieren eine Osramlampe von 25 oder 50 Normalkerzen Stärke j enach der Lichtdurchlässigkeit der betreffenden Präparate gebraucht.

III. Mikroskopische Befunde.[1])

1. Die Fibroblasten.

In menschlichem tuberkulösen Gewebe der Art, wie es in dieser Arbeit zur Untersuchung vorgelegen hat, finden sich stets

1) Die mikroskopische Untersuchung wurde im Sommer 1921 abgeschlossen, wo auch sämtliche Abbildungen fertig gezeichnet waren. Über die wichtigsten Resultate der Arbeit berichtete ich auf dem 1. Nordischen Pathologenkongreß zu Stockholm im August 1921. Ein kurzes Referat hierüber ist in Hospitaltidende 1921, 64. Jahrgang, S. 670, erschienen.

größere oder kleinere Mengen „fixer" Bindegewebszellen oder Fibroblasten. Während ein relativ geringer Teil dieser Zellen denselben Bau wie die Fibroblasten des normalen menschlichen Bindegewebes hat, bieten die meisten von ihnen Zeichen einer Reizung, d. h. progressive Veränderungen des Zelleibs und des Kerns von der Art, wie man sie in den Zellen des entzündeten Bindegewebes antrifft. Die ruhenden Fibroblasten kommen vorzugsweise in der Peripherie des Tuberkels vor, wo sie von einem dichteren oder lichteren Geflecht kollagener Fibrillen umgeben sind. Die gereizten Fibroblasten sind am zahlreichsten in der Nähe der käsigen Nekrosen zu finden und sind nur in geringem Grad oder gar nicht von Fibrillen umgeben. Nicht selten sieht man, daß die Bindegewebszellen im Tuberkel „palisadenartig", d. h. Seite an Seite, mit der Längsachse gegen das Zentrum des käsigen Herdes angeordnet sind.

A. Die ruhenden Fibroblasten.

Die ruhenden Fibroblasten (Fig. 1, 2, Fig. 3, Zelle links, Tafel III—IV; Fig. 1, 2, Tafel VIII—IX; Fig. 1—4, Tafel X bis XI) treten in dem menschlichen tuberkulösen Gewebe meistens in Form von langgestreckten, oft spindelförmigen Zellen auf. Bisweilen, namentlich in lockerem, ödematösem Gewebe, sind sie etwas abgeplattet gerundet und mit einem oder mehreren streifen-, schaufel- oder flügelförmigen Ausläufern versehen. Der Kern ist im Verhältnis zum Plasma relativ groß und nimmt nicht selten den größeren Teil des Raumes innerhalb der Zelle ein. Seine Form ist in der Regel der Gestalt der Zelle angepaßt. So findet man im allgemeinen in den langgestreckten Zellen auch langgestreckte spindel- oder stabförmige Kerne, in den abgeplattet gerundeten Zellen hinwieder in entsprechendem Grade abgeplattete und gerundete Kerne. Der Kern des ruhenden Fibroblasten ist mit einer recht dünnen, glatten oder leicht gerunzelten Kernmembran versehen und enthält ein feines, netzförmiges, chromatinhaltiges Gerüst und außerdem in der Regel ein etwas größeres oder mehrere kleinere nukleolenähnliche Körperchen. Der deutlich basophile Zelleib scheint in manchen Fällen recht gut gegen die Umgebung abgegrenzt zu sein. In anderen Fällen zeigen die Zellen eine mehr oder weniger entwickelte schleierähnliche Randchicht (Fig. 3, 4, Tafel X—XI) oder fädige Fortsätze (Fig. 3, Zelle links, Tafel III—IV; Fig. 4, Tafel X—XI), die sich entweder in die Umgebung verlieren oder mit ähnlichen Bildungen anderer Zellen in Verbindung stehen.

In Präparaten, die mit sublimathaltigen Fixierflüssigkeiten behandelt und mit Heidenhains Eisenhämatoxylin gefärbt sind, erscheint das Plasma des ruhenden Fibroblasten oberflächlich betrachtet fast homogen. Bei näherer Untersuchung entdeckt man jedoch entweder nahe bei oder ein kleines Stück von dem Kern bei dessen einem Pol oder dessen Längsseite das Mikrozentrum (Fig. 1, 2, Fig. 3, Zelle links, Tafel III—IV), aus zwei gewöhnlich recht nahe beieinander gelegenen gleichgroßen, kugeligen Zentriolen bestehend, die durch eine fadenähnliche Zentrodesmose vereinigt sind. In der unmittelbaren Umgebung des Mikrozentrums ist in der Regel eine kleine, schwach hervortretende, undeutlich abgegrenzte, sphärische oder ovoidale, helle Plasmapartie zu beobachten. Das übrige Zytoplasma ist recht stark basophil. Bei genauem Nachsehen entdeckt man darin eine Andeutung einer Netzstruktur, die aus undeutlich hervortretenden faden- und körnchenähnlichen Bildungen besteht.

Bei der Durchmusterung silberimprägnierter, nach den Methoden von Golgi und Cajal verfertigter Präparate erkennt man in dem Plasma der ruhenden Fibroblasten mit Leichtigkeit mehr oder weniger zahlreich vorkommende geschwärzte Strukturen (Fig. 1, 2, Tafel VIII—IX). Diese Strukturen werden gebildet von feinen, an Größe jedoch etwas wechselnden Körnchen, die an mehreren Stellen mit in verschiedenen Richtungen verlaufenden feinen Fäden teils durch mehr oder weniger vollständige Netzwerke, teils nur durch Zickzacklinien verbunden sind. In der Gegend des Mikrozentrums treten die Silberimprägnierungsstrukturen am deutlichsten hervor. Hier findet man gewöhnlich ein ringförmiges Gebilde, das aus einer Anzahl untereinander vereinigter, geschwärzter Körnchen zusammengesetzt ist. Im Mittelpunkt des Ringes sind bisweilen die geschwärzten Zentriolen nebst der ebenfalls geschwärzten Zentralbrücke zu entdecken. Ferner beobachtet man, daß die Zentriolen durch radiäre Fäden mit einigen der Körnchen des vorerwähnten Ringes verbunden sein können. Schließlich bemerkt man recht oft ein Verhalten, das in Fig. 2, Tafel VIII—IX wiedergegeben ist, daß nämlich die ganze Plasmapartie, die innerhalb des oben beschriebenen Ringes oder richtiger ausgedrückt der Hohlkugel liegt, einen graulichen Farbenton angenommen hat. Die in der Umgebung des Mikrozentrums befindlichen Silberimprägnierungsstrukturen stehen nicht allein mit den Zentriolen in Verbindung, sie zeigen sich auch oft mit dem Netzwerk in dem äußeren Zytoplasma vereinigt. Die verschiedenen Teile des Zelleibes können so von einem zusammenhängenden, mehr oder weniger vollstän-

digen, aus Körnchen und verbindenden Fäden zusammengesetzten Netzwerk durchzogen sein. Dieses Netzwerk erstreckt sich stellenweise bis an den Zellrand, stellenweise scheint es die Kernmembran zu berühren, doch läßt sich nicht erkennen, daß es irgendwie mit den Strukturen des Kernes zusammenhinge.

Die Intensität der Silberimprägnierung zeigt in Zellen verschiedener Präparate und in verschiedenen Zellen desselben Präparats bedeutende Variationen. Dies ist ein Übelstand, der in höherem oder niederem Grade allen Imprägnierungsmethoden anhaftet. In manchen ruhenden Fibroblasten ist die Imprägnierung so äußerst schwach ausgefallen, oder sie fehlt ganz, in anderen haben sich nur die Strukturen in der um das Mikrozentrum gelegenen Plasmapartie geschwärzt, und schließlich findet man Zellen, die außerordentlich stark imprägniert sind. Es ist indes bemerkenswert, daß in nur schwach imprägnierten Zellen doch bisweilen bei einer genauen Durchmusterung Strukturen von demselben Aussehen zu entdecken sind wie die, welche sich zu schwärzen pflegen, mit dem alleinigen Unterschied, daß sie eine schwach rötliche Farbe angenommen haben. In Fig 1, Tafel VIII—IX sehen wir das erwähnte Verhalten wiedergegeben. Wir finden da im unteren, sehr schwach imprägnierten Teil der Zelle außer den feinen schwarz imprägnierten Körnchen rotgefärbte Fäden, durch die diese miteinander vereinigt sind. Diese Fäden sind offenbar analog mit den geschwärzten Fäden, welche die Körnchen im oberen Teil der Zelle verbinden.

Die ruhenden Fibroblasten enthalten reichliche Chondriosomen, die in Präparaten, welche in Müller-Formol fixiert, nach Schridde nachosmiert und nach der Methode von Galeotti-Pappadia gefärbt sind, in Form leuchtend roter Strukturen gegen das im übrigen gelblichgrüne Zytoplasma hervortreten (Fig. 1—4, Tafel X—XI). Die Chondriosomen sind in der Regel recht gleichmäßig in dem Zytoplasma der ruhenden Fibroblasten verteilt und kommen auch in den oberflächlichsten Schichten des Zelleibes vor, bisweilen sogar so oberflächlich, daß manche von ihnen eine epizelluläre Lage zu haben scheinen und wie kleine Prominenzen auf der Oberfläche der Zelle hervortreten (Fig. 1, 2, Tafel X—XI). In der Nähe des Kernes bemerkt man jedoch oft ein kleines abgerundetes, von Chondriosomen freies Gebiet, das in der in Fig. 1, Tafel X—XI abgebildeten Bindegewebszelle besonders deutlich sichtbar ist. Dieses Gebiet ist offenbar der Sitz des Mikrozentrums des Fibroblasten und entspricht ungefähr der Plasmapartie, die in sublimatfixierten und mit Heidenhains Eisenhämatoxylin gefärbten Präparaten als

eine undeutliche Plasmaaufhellung hervortrat und in silberimprägnierten Präparaten eine besondere Neigung sich zu schwärzen zeigte. Die bezeichnete Partie erscheint in chondriosomgefärbten Präparaten entweder völlig homogen, oder man beobachtet darin eine schwache Andeutung von Strukturen, die indes nicht dieselbe Farbe wie die Chondriosomensubstanz angenommen haben.

Die Chondriosomen, die in den ruhenden Fibroblasten in Form von Körnchen, Stäbchen oder Fäden auftreten, sind ihrem Aussehen nach in den verschiedenen Zellindividuen hochgradig wechselnd. Betrachten wir beispielsweise die Zelle in Fig. 1, Tafel X—XI, so sehen wir die Chondriosomen in derselben in Form von zahlreichen plumpen, runden oder leicht ovalen leuchtendroten Körnchen auftreten, die verschiedentlich in kürzeren oder längeren Reihen angeordnet und durch feine Fäden verbunden sind, welche meistens gleichfalls die rote Farbe der Chondriosomensubstanz angenommen haben. Die Zelle in Fig. 3, Tafel X—XI repräsentiert hinwieder in bezug auf das Aussehen der Chondriosomen einen ganz anderen Typus. Die letzteren treten hier in Form langer, gebogener, meist in der Längsrichtung der Zelle verlaufender, stellenweise verzweigter und anastomosierender, ungleichmäßiger, fädiger Bildungen auf. Fig. 4, Tafel X—XI gibt ein Zwischending zwischen den eben beschriebenen extremen Zellentypen wieder. Die Chondriosomen der daselbst abgebildeten Zelle scheinen aus Körnchenreihen zu bestehen, die zu unvollständigen Balkenbildungen verschmolzen sind. Ein weiterer Typus wird von der in Fig. 2, Tafel X—XI abgebildeten Zelle vertreten. In dieser sehen wir die Chondriosomen in Form großer, plumper Körnchen auftreten, die stellenweise in Reihen angeordnet, aber meist unregelmäßig im Zytoplasma zerstreut sind. Einige von ihnen sind untereinander durch feine Fäden verbunden, welche nicht die rote Farbe der Chondriosomensubstanz, sondern eine bräunlichgrüne Färbung angenommen haben, zum großen Teil scheinen sie jedoch freistehend zu sein. Zwischen den oben beschriebenen Typen der ruhenden Fibroplasten mit verschiedenartiger Verteilung der Chondriosomensubstanz kommen allerlei Übergänge vor. Als ein besonders bemerkenswertes Verhalten ist hervorzuheben, daß Fibroblasten mit dem verschiedensten Aussehen der Chondriosomen in unmittelbarer gegenseitiger Nähe angetroffen werden können. So sind beispielsweise die Zellen in Fig. 2 und 3, Tafel X—XI aus demselben Präparat abgebildet, in dem sie in einem Abstand von nur wenigen Mikren auseinanderlagen.

B. Die gereizten Fibroblasten.

Die gereizten Fibroblasten zeigen in dem menschlichen tuberkulösen Gewebe eine große Mannigfaltigkeit von progressiven Entwicklungsformen, unter denen man ohne Schwierigkeit eine fortlaufende Reihe von Übergängen finden kann zwischen dem ruhenden Fibroblasten und plasmareichen, abgerundeten Zellelementen, die sich immer mehr den sogenannten Epithelioidzellen nähern.

Der leicht gereizte Fibroblast ist in seinem gröberen Bau der ruhenden Bindegewebszelle sehr ähnlich. Bisweilen findet man in solchen Zellen jedoch einen etwas plasmareicheren Zelleib und einen größeren, chromatinreicheren Kern. Indes läßt sich erst beim Studium der feineren Zelleibstrukturen, namentlich in sublimatfixierten und mit Heidenhains Eisenhämatoxylin gefärbten Präparaten, mit einem ziemlich hohen Grad von Wahrscheinlichkeit entscheiden, ob eine beginnende progressive Entwicklung der Zelle vorliegt oder nicht. Hierbei kommt in erster Linie das Aussehen des Mikrozentrums und der dem Mikrozentrum zunächst befindlichen Plasmapartie in Betracht. In den leicht gereizten Fibroblasten ist die Zahl der Zentriolen fast konstant auf drei gestiegen (Fig. 5, Tafel III bis IV). Dieselben treten oft etwas schärfer hervor als in den ruhenden Zellformen und sind in der Regel durch deutliche Zentrodesmosen verbunden. Die Lage des Mikrozentrums im Zelleib ist noch dieselbe wie in dem ruhenden Fibroblasten. Während das Mikrozentrum des ruhenden Fibroblasten in sublimatfixierten und mit Heidenhains Eisenhämatoxylin gefärbten Präparaten nur von einer undeutlich wahrnehmbaren und diffus begrenzten Aufhellung des Zytoplasmas angegeben wurde, findet man in der Regel schon das Mikrozentrum der leicht gereizten Bindegewebszelle von einem recht deutlich hervortretenden und begrenzten hellen Hof umgeben, der jedoch noch kaum an Größe zugenommen hat. Er weist zunächst auch keine anderen Strukturen als die Zentriolen und die Zentrodesmosen auf. Die Strukturen in dem übrigen Zytoplasma, die in den ruhenden Fibroblasten oft schon eine Andeutung einer retikulären Anordnung zeigten, haben sich in einer großen Anzahl gereizter Fibroblasten verdeutlicht und treten als ein unzweideutiges Zytoretikulum hervor, bestehend aus einer Masse kleiner Körnchen, die durch in verschiedener Richtung verlaufende feine Fäden verbunden sind.

Je weiter die progressive Entwicklung des Fibroblasten reicht, desto mehr weicht sein Aussehen von dem der ruhenden

Bindegewebszelle ab. Schon in mäßig gereizten Zellen (Fig. 6, Tafel III—IV) findet man so auch in dem gröberen histologischen Bau deutliche Veränderungen. Der Zelleib hat in solchen Fibroblasten allerdings noch einigermaßen seine schlanke Spindelform beibehalten, außer in der Mitte, wo man eine deutliche Anschwellung bemerkt. Der Kern hat nicht selten seine Lage geändert, indem er gegen den einen Pol der Zelle verschoben ist, wo er eine Querlage mit beiden Enden nach der Mitte der Zelle hin einnimmt. Er ist in der Regel etwas chromatinreicher als der Kern des ruhenden Fibroblasten, enthält eine oder mehrere deutlich färbbare Nukleolen und ist mit einer relativ dicken, oft mehr oder weniger stark eingebuchteten Kernmembran versehen.

Die auffallendsten Veränderungen sind jedoch auch in diesen Zellen in dem feineren Bau des Plasmas zu beobachten, was sich am deutlichsten aus Präparaten ergibt, die in sublimathaltigen Fixierflüssigkeiten behandelt und mit Heidenhains Eisenhämatoxylin gefärbt sind. Das Mikrozentrum des mäßig gereizten Fibroblasten nimmt nicht mehr wie in den ruhenden und schwach gereizten Zellformen eine exzentrische Lage ein, sondern befindet sich jetzt in der Mitte des Zelleibs. Es zählt drei oder vier deutlich markierte, näher beieinander oder weiter voneinander gelegene, durch Zentrodesmosen in verschiedenen Richtungen vereinigte, oft etwas an Größe wechselnde Zentriolen und befindet sich nicht selten in einer kleinen, dunkelgefärbten sphärischen Plasmapartie. Die letztere wird ihrerseits von einem recht umfangreichen hellen Plasmahof umgeben, auf dem offenbar die Verschiebung des Kerns gegen die Peripherie hin und die Anschwellung der Mitte des Zelleibs beruhen. Das übrige Zytoplasma ist ziemlich stark basophil und mehr oder weniger deutlich gegen den das Mikrozentrum umgebenden hellen Hof abgegrenzt. Das Zytoretikulum, das in den ruhenden Fibroblasten nur unbestimmt angedeutet und in den leicht gereizten Zellen schon etwas deutlicher zu sehen war, tritt in den mäßig gereizten Fibroblasten oft mit großer Schärfe hervor. Besonders schön kommt es in Zenker-Eisenhämatoxylinpräparaten, die mit Bordeaux-R vorgefärbt sind, zu Gesicht (Fig. 6, Tafel III bis IV). In solchen erscheinen die Körnchen sehr deutlich als schwarze Punkte gegen den rötlichen Hintergrund. Die Fäden sind teils geschwärzt, teils rötlich. Insbesondere wird bei der Betrachtung derartiger Präparate die Aufmerksamkeit dadurch gefesselt, daß die Zentriolen mit dem Zytoretikulum durch radiäre Fäden in Verbindung stehen, die zu an der Grenze zwischen der innersten dunklen Plasmapartie und dem hellen Hof gelegenen

Körnchen auslaufen und von da bis zu dem peripheren Plasma verfolgt werden können.

In den stark gereizten, hochgradig progressiv entwickelten Fibroblasten treten sowohl die grob histologischen als die Strukturveränderungen noch viel deutlicher hervor als bei geringerer Reizung (Fig. 7, Tafel III—IV). Der Zelleib ist stark angeschwollen und mit einem oder zwei Plasmafortsätzen versehen. Der Kern ist exzentrisch gelegen, gerundet, oft bohnen- oder nierenförmig mit der konkaven Seite gegen die Mitte der Zelle. Der Chromatingehalt ist in der Regel erhöht, die Nukleolen sind meist etwas größer als in dem ruhenden Fibroblasten und die Kernmembran glatt oder etwas gerunzelt. Oft ist an den Zellen, die mit zwei Plasmafortsätzen versehen sind, zu beobachten, daß der Kern nach dem einen von diesen verschoben ist, der hierdurch kürzer und plumper als der entgegengesetzte geworden ist. Beim Studium von Sublimat-Eisenhämatoxylinpräparaten findet man, daß das Mikrozentrum des stark gereizten Fibroblasten der Hauptsache nach dasselbe Aussehen hat wie das der mäßig gereizten Bindegewebszelle und meistens aus vier, bisweilen jedoch aus fünf Zentriolen nebst Zentrodesmosen besteht. (Die scheinbar geringere Anzahl Zentriolen mancher Zellen beruht offenbar darauf, daß das Mikrotommesser beim Schneiden derselben das Mikrozentrum getroffen hat, so daß sich nur ein Teil der Zentriolen in dem fraglichen Schnitt befindet.) Der das Mikrozentrum umgebende Plasmahof wird bei zunehmender Reizung immer umfangreicher, in den stark gereizten Zellen stellt er einen beträchtlichen Teil des Zelleibs dar, und durch ihn ist die Rundung desselben bedingt. Er ist in Übereinstimmung mit dem Verhalten in den mäßig gereizten Fibroblasten gewöhnlich in eine innere dunklere und eine äußere hellere Zone geteilt. Die Grenze gegen das periphere, basophile Plasma hin ist mehr oder weniger deutlich markiert. Das Zytoretikulum sowohl in den zentralen als in den peripheren Teilen des Zelleibs ist deutlich und von gleichem Aussehen wie in den mäßig gereizten Fibroblasten.

Der in verschiedenen Stadien progressiver Entwicklung befindliche Fibroblast ist, wie die ruhende Bindegewebszelle, recht oft mit einer mehr oder weniger umfangreichen, schleierartigen Außenschicht versehen, die zum mindesten in den stärker gereizten Zellen nicht selten ein Netzwerk von gleichem Aussehen wie das Zytoretikulum in dem übrigen Zelleib aufweist und die auch direkt mit diesem letzteren zusammenhängt (Fig. 7, Tafel III bis IV). Ferner beobachtet man, daß die Außenschicht an manchen Stellen zu eckigen Zacken ausgezogen ist, die in deutlich

markierten Körnchen enden. Diese Körnchen, welche Knotenpunkte des eben beschriebenen Netzwerkes bilden, scheinen bisweilen eine epizelluläre Lage zu haben.

Die in Fig. 5, 6 und 7, Tafel III—IV abgebildeten Fibroblasten sind als Repräsentanten der verschiedenen Stadien der gereizten Bindegewebszellen aus der Masse der untersuchten Zellen ausgewählt. Zwischen diesen Typen sind alle Übergangsformen anzutreffen. Es ist jedoch zu bemerken, daß manche Zellindividuen nicht so vielseitig herausdifferenziert sind wie besonders die in Fig. 6 und 7 abgebildeten. So sind das Vorkommen eines sehr deutlichen Zytoretikulums, die Entwicklung eines innersten dunklen Plasmas um das Mikrozentrum, eine Vermehrung des Chromatingehalts und der Größe der Nukleolen keine konstanten Erscheinungen. In mäßig und stark gereizten Fibroblasten kann man jedoch stets eine Erhöhung der Zahl der Zentriolen auf 3, 4 oder 5 und eine bedeutende Entwicklung des um das Mikrozentrum gelegenen hellen Hofes mit begleitender Anschwellung des Zelleibes nebst Verschiebung des Kerns gegen die Peripherie hin finden.

Die mit Hilfe der Golgischen und der Cajalschen Methode darstellbaren Silberimprägnierungsstrukturen haben in den gereizten Fibroblasten ein wechselndes Aussehen in den verschiedenen Zellindividuen (Fig. 4—7, Tafel VIII—IX). In einer großen Anzahl sowohl leichter als stärker gereizter Zellen zeigen diese eine große Ähnlichkeit mit den geschwärzten Strukturen in dem ruhenden Fibroblasten, sind aber doch im allgemeinen viel deutlicher markiert (Fig. 4 und 5, Tafel VIII bis IX). Auch in diesen Zellen lassen das zentrale Plasma und das Mikrozentrum die größte Affinität zu dem Silber erkennen. So findet man in mehreren Zellen eine sphärische grauliche Plasmapartie, in deren Mitte ein oder mehrere geschwärzte Körnchen, Zentriolen, zu beobachten sind, und von denen radiäre Fäden zu einem Ring von plumpen, an der Grenze gegen das umgebende helle Plasma gelegenen und diese noch weiter markierenden Körnchen gehen. In dem peripheren Plasma ist oft ein sehr deutliches Netzwerk aus geschwärzten Körnchen und Fäden zu beobachten, das in direkter Verbindung mit den zentralen Silberimprägnierungsstrukturen steht und sich bis zu allen Schichten des Zelleibs erstreckt.

Ein Vergleich zwischen den gereizten Fibroblasten in Silberimprägnierungspräparaten und in Präparaten, die mit sublimathaltigen Mitteln fixiert und mit Heidenhains Eisenhämatoxylin gefärbt sind, ergibt eine nicht unerhebliche Ähnlichkeit zwischen den auf verschiedene Weise dargestellten Zelleib-

strukturen. Die in Golgi- und Cajal-Präparaten sichtbare zentrale Plasmapartie, die eine starke Affinität zu dem Silber an den Tag legt, scheint sowohl in ihrer Größe als in ihrem übrigen Bau ein recht gutes Gegenstück in der bei Hämatoxylinfärbung oft hervortretenden innersten dunklen Plasmazone zu haben. Ferner hat das in silberimprägnierten Präparaten darstellbare Netzwerk eine unverkennbare Ähnlichkeit mit dem Zytoretikulum in Sublimat-Eisenhämatoxylinpräparaten und ist offenbar mit demselben identisch. Schließlich kann man mit Hilfe beider Methoden das Mikrozentrum darstellen. Ein eigentümlicher und bemerkenswerter Unterschied zwischen den ruhenden und den gereizten Fibroblasten besteht darin, daß es durch Silberimprägnierung in beiden Zellformen gelingt, ausgedehnte Strukturen im Zytoplasma darzustellen, während man durch Tingierung mit Eisenhämatoxylin in den erstgenannten Zellen nur spärlich, in den letzterwähnten aber reichlich Strukturen erhält.

Außer den gereizten Fibroblasten, die in Golgi- und Cajal-Präparaten in der Hauptsache dasselbe strukturelle Aussehen wie bei Tingierung mit Eisenhämatoxylin zeigen, sind in tuberkulösem Gewebe auch andere anzutreffen, die in bezug auf ihre silberimprägnierbaren Strukturen bedeutend von den erstgenannten abweichen. In solchen Zellen (Fig. 6 und 7, Tafel VIII—IX) ist das Zytoplasma in höherem oder niederem Grade von recht plumpen, geschwärzten Körnchenreihen oder geschlängelten groben Fäden erfüllt, die hauptsächlich in der Längsrichtung der Zelle verlaufen, ohne durch ein deutliches Netzwerk verbunden zu sein. Sie sind in der Regel ziemlich gleichmäßig im Zelleib verteilt und erstrecken sich bis zu dessen äußerster Schicht. Eine eigentliche Differenzierung in der Gegend des Mikrozentrums findet man in solchen Zellen nur selten, und auch dann ist sie sehr unvollständig. Wodurch die Verschiedenheit im Aussehen der silberimprägnierten Strukturen in den gereizten Fibroblasten bedingt ist, läßt sich nicht mit Sicherheit entscheiden. Es scheint jedoch nicht unwahrscheinlich, daß in den zuletzt beschriebenen Fibroblasten aus einer oder der anderen Ursache die Chondriosomensubstanz geschwärzt worden ist und daß darauf das von dem gewöhnlichen Bild abweichende Aussehen beruht. Die recht große Ähnlichkeit der silberimprägnierten Strukturen mit Chondriosomen scheint wenigstens einigermaßen für diese Annahme zu sprechen.

Was die Chondriosomen in den gereizten Fibroblasten betrifft, zeigen sie eine hochgradige Ähnlichkeit mit den gleichartigen Bildungen in den ruhenden Bindegewebszellen. Sie treten so in der Form von Körnchen, Stäbchen und Fäden auf, obwohl die Körnchenform immer mehr zu überwiegen scheint, je stärker

gereizt der Fibroblast ist. Die Chondriosomenkörnchen sind meist in Reihen angeordnet und in der Regel durch dünne Fäden verbunden, die bei Färbung nach der Methode von Galeotti-Pappadia bisweilen die grellrote Farbe der Chondriosomensubstanz, am häufigsten aber doch eine unbestimmte grünlichbraune Nüance annehmen. In Fig. 5 und 6, Tafel X—XI sind zwei gereizte Fibroblasten abgebildet aus Präparaten, die in Müller-Formol mit Nachosmierung nach Schridde fixiert und nach der Methode von Galeotti-Pappadia gefärbt sind. Die Chondriosomen dieser Zellen, die meist in Form von Körnchen auftreten, kommen in allen Teilen des Zelleibs vor außer in der Nähe des Mikrozentrums, wo ein dem hellen Plasmahof in Zellen aus Sublimat-Eisenhämatoxylinpräparaten entsprechendes Gebiet frei von Chondriosomensubstanz erscheint. In der in Fig. 5 abgebildeten Zelle beobachtet man in der letzterwähnten Plasmapartie überhaupt kaum irgendwelche Strukturen; in dem in Fig. 6 wiedergegebenen, stärker gereizten Fibroblasten findet man in der Mitte der Zelle eine polyedrische Figur von unbestimmter Farbe, die in hohem Grade den das Mikrozentrum umgebenden Strukturen in Sublimat-Eisenhämatoxylin- und Silberimprägnierungspräparaten gleicht und offenbar wenigstens bis zu einem gewissen Grad mit diesen identisch zu sein scheint. In dem peripheren Plasma beider Zellen findet man Netzstrukturen, die ebenfalls dem früher beschriebenen, mittels anderer Methoden darstellbaren Zytoretikulum in den gereizten Fibroblasten zu entsprechen scheinen.

2. Die Epithelioidzellen.

Als Epithelioidzellen werden allgemein die relativ großen, abgerundeten, plasmareichen Zellformen bezeichnet, die in größeren oder kleineren Mengen in dem tuberkulösen Gewebe, vor allem in der Nähe der zentralen Partien angetroffen werden. Die Epithelioidzellen kommen oft in großen Anhäufungen dicht aneinandergedrückt vor. In Schnitten, die solche Partien getroffen haben, erinnern sie in gewisser Hinsicht an die Zellen eines Epithels und haben auch daher ihren Namen erhalten.

Ich muß schon an dieser Stelle hervorheben, daß es mir nicht möglich gewesen ist, einen anderen Unterschied zwischen dem Bau der stark gereizten Fibroblasten und der „Epithelioidzellen“ zu entdecken als den, daß die letzteren einen plasmareicheren und einen noch mehr gerundeten Zelleib als die ersteren aufweisen und daß die Differenzierung der feineren Zelleibstrukturen in der „Epithelioidzelle“ in manchen Hinsichten

einen höheren Grad von Entwicklung erreichen kann als in den bisher beschriebenen progressiven Reizungsformen des Fibroblasten. Da ferner alle Übergänge zwischen den eben erwähnten Zellformen vorkommen, bleibt man oft im Zweifel, wenn es zu entscheiden gilt, ob eine gegebene Zelle als ein gereizter Fibroblast oder als eine „Epithelioidzelle" zu bezeichnen ist.

Je nach der Zahl der Kerne unterscheidet man im allgemeinen zwischen ein-, zwei- und mehrkernigen Epithelioidzellen. Mehrkernige Zellen, die zugleich eine beträchtliche Größe erreicht haben, werden als Riesenzellen bezeichnet. Aus Gründen, auf die weiter unten eingegangen werden wird, habe ich es am zweckmäßigsten gefunden, die Grenze zwischen den Epithelioid- und Riesenzellen in der Weise zu ziehen, daß zu jenen nur die einkernigen, zu diesen dagegen alle zwei- oder mehrkernigen Zellen ohne Rücksicht auf ihre Größe gerechnet werden.

Die Epithelioidzellen sind in der Regel ihrer Form nach sphärisch oder ovoidal, wenn sie frei liegen, doch nehmen sie meist, wenn sie dicht aneinandergedrückt sind, eine unregelmäßig dreieckige oder polygonale Gestalt an. Ab und zu werden außerdem völlig unregelmäßig geformte Epithelioidzellen angetroffen. Der plasmareiche Zelleib ist nicht selten mit einem oder mehreren Fortsätzen versehen, die im Gegensatz zu dem Verhalten bei den gereizten Fibroblasten recht unbedeutend sind. Der stets exzentrisch gelegene Kern erinnert sehr an das entsprechende Zellorgan in dem stark gereizten Fibroblasten, ist aber in seiner Form gewöhnlich doch noch mehr abgerundet und nicht selten blasenförmig aufgetrieben. Die Kernmembran ist von wechselnder Dicke. Der Chromatingehalt der Kerne der Epithelioidzellen scheint im Vergleich zu der Chromatinmenge des Fibroblastenkernes etwas vermehrt zu sein. Dies gilt jedoch nur von der totalen Chromatinmenge. Die stark gequollenen Kerne sind oft scheinbar chromatinarm, weil das Chromatin auf ein relativ großes Gebiet verteilt ist. Die Nukleolen haben häufig etwas an Größe zugenommen, ihre Zahl beträgt gewöhnlich eine oder zwei, doch auch nicht selten mehrere.

Mustert man die Epithelioidzellen in Präparaten durch, die mit sublimathaltigen Fixiermitteln behandelt und mit Eisenhämatoxylin nach Heidenhain gefärbt sind (Fig. 8 bis 15, Tafel III—IV), so findet man, daß sie wie die stark gereizten Fibroblasten ein in hohem Grad differenziertes Zytoplasma haben, das in seinem Detailreichtum sogar die letztgenannten Zellen übertrifft.

Eine für die Epithelioidzelle sehr charakteristische strukturelle Eigenheit ist die Differenzierung ihres Zytoplasmas in

verschiedene, das Mikrozentrum umgebende konzentrische Zonen. Eine ähnliche perizentrische Plasmadifferenzierung konnte bereits, wiewohl nicht ganz so deutlich, in den mäßig und stark gereizten Fibroblasten konstatiert werden. Man findet so in der Epithelioidzelle stets eine äußere basophile, kernführende und eine innere helle, das Mikrozentrum enthaltende Plasmazone. Ferner beobachtet man in einer größeren Anzahl Epithelioidzellen (Fig. 8—10, Tafel III—IV), wie in manchen gereizten Fibroblasten, eine innerste, dunkelgefärbte, kleine, sphärische Plasmapartie, die den Zentralapparat in sich schließt. Aus Gründen, auf die später einzugehen sein wird, werde ich in der folgenden Darstellung für die äußere dunkle Zone die Bezeichnung Außenplasma, für die innere helle Zone die Bezeichnung Innenplasma und für den innersten Teil des Innenplasmas, wenn eine zweizonige Differenzierung desselben vorhanden ist, die Bezeichnung Zentroplasma anwenden. Diese Bezeichnungen werde ich auch in dem Umfang, wie es sich durchführen läßt, von den gereizten Fibroblasten und den Riesenzellen gebrauchen.

Wie bereits erwähnt, ist eine größere Anzahl Epethelioidzellen mit einem Zentroplasma versehen (Fig. 8—10, Tafel III bis IV), es gibt aber auch zahlreiche Zellen, in denen eine solche Bildung nicht zu beobachten ist (Fig. 11—15, Tafel III—IV). Das Zentroplasma hat mehr oder weniger sphärische oder polyedrische Form und sticht durch seine dunklere Farbe recht deutlich von dem übrigen Innenplasma ab. Bisweilen kann man eine mehr oder weniger deutliche perizentrische Differenzierung des Zentroplasmas selbst wahrnehmen, indem es sich in eine dunklere innere und eine unbedeutend hellere äußere Plasmazone geteilt hat.

Das Innenplasma bietet in den verschiedenen Zellindividuen ein recht variierendes Aussehen. Seine Abgrenzung gegen das Außenplasma ist in manchen Zellen recht scharf markiert, wie beispielsweise in der Fig. 8, Tafel III—IV abgebildeten Zelle, in anderen dagegen ist sie recht unbestimmt, wie in Fig. 9 auf derselben Tafel. Seine Form ist meistens sphärisch oder ovoidal, zum Teil auch mehr oder weniger unregelmäßig polygonal. Abgesehen von dem Zytoretikulum erscheint das Innenplasma fast homogen. Nur ausnahmsweise kann man in einzelnen Epithelioidzellen außerdem eine Andeutung einer vom Zentroplasma ausgehenden radiären Strahlung bemerken (Fig. 8, Tafel III bis IV).

Das Außenplasma, das in der Regel das Innenplasma von allen Seiten umschließt, ist oft an der Stelle, wo der Kern liegt, etwas verdickt. Der Kern befindet sich beinahe immer vollständig im Außenplasma eingeschlossen. In einigen Zellen er-

streckt er sich jedoch vielleicht zu einem unerheblichen Teil in das Innenplasma hinein. (Einige der hier wiedergegebenen Bilder, wie z. B. Fig. 8 und 11, Tafel III—IV, sind in dieser Hinsicht etwas irreführend, weil sie so gezeichnet worden sind, daß der Kern in die Ebene des Mikrozentrums projiziert wurde.)

Wie schon früher bemerkt wurde, ist das Außenplasma durch seine relativ dunkle Tingierung bei Färbung mit basischen Farbstoffen charakterisiert. In manchen Epethelioidzellen ist jedoch ähnlich wie bei den Fibroblasten eine äußerste, größere oder kleinere Randschicht anzutreffen, die einen ganz hellen Farbenton angenommen hat (Fig. 8 und 9, Tafel III—IV). Man kann also in manchen gut entwickelten Epithelioidzellen bis vier konzentrische Plasmaschichten unterscheiden: die helle Randschicht, das übrige dunkelgefärbte Außenplasma, das helle Innenplasma mit dem dunkelgefärbten Zentroplasma; ja, man kann, wenn man so will, sogar von fünfschichtigen Epithelioidzellen sprechen in den Fällen, wo das Zentroplasma weiter eine zweizonige Einteilung zeigt (Fig. 9, Tafel III—IV).

In der Mitte des Innenplasmas der Epithelioidzelle ist stets deren Mikrozentrum anzutreffen, das aus 3—5, selten mehr oder weniger, scharf hervortretenden Zentriolen besteht, welche in verschiedenen Richtungen durch mehr oder minder deutlich tingierte Zentrodesmosen verbunden sind. Die Zentriolen haben meistens eine kugelige Gestalt, sind in ihrer Größe nicht sehr wechselnd und haben im Mittel einen Durchmesser von etwa $^1/_2$ μ. Sie liegen in der Regel recht nahe beieinander, so daß sie sich bisweilen sogar zu berühren scheinen (Fig. 9 und 10, Tafel III—IV). In manchen Zellen liegen sie jedoch etwas zerstreuter Fig. 8, Tafel III—IV), sind aber stets im Zentroplasma wiederzufinden, wenn ein solches vorhanden ist.

Etwas für die Epithelioidzellen besonders Charakteristisches ist die hochgradige Entwicklung, die das Zytoretikum, dessen Vorkommen schon früher in den Fibroblasten konstatiert werden konnte, in ihnen erreicht hat. Namentlich mit Heidenhains Eisenhämatoxylin gefärbte Zenker-Präparate geben diese Strukturen sehr schön wieder. Das Zytoretikulum der Epithelioidzelle wird gebildet von einer großen Anzahl feiner, geschwärzter Fäden, die, in verschiedenen Richtungen laufend, eine Masse dunkelgefärbter Körnchen zu einer durch alle Schichten des Zelleibes sich erstreckenden netzartigen Anordnung verbinden, in der die Knoten von den eben erwähnten Körnchen und die Maschen von den feinen Fäden gebildet werden. In diesem System von Körnchen und Fäden scheint das Mikrozentrum eine zentrale Stellung einzunehmen. Man kann nämlich in den meisten Zellen beobachten,

daß die Zentriolen in direkter Verbindung mit dem Zytoretikulum stehen, dessen Fäden in unmittelbarer Nähe des Mikrozentrums oft einen radiären Verlauf haben (Fig. 15, Tafel III—IV). Da das Zytoretikulum weiter oft an der Grenze zwischen den verschiedenen perizentrischen Plasmaschichten besonders deutlich markiert ist, findet man in manchen Epithelioidzellen eine charakteristische, um das Mikrozentrum zentrierte, radiär-konzentrische Einteilung. Das Zytoretikulum tritt im allgemeinen am deutlichsten im Außenplasma hervor, wo es gewöhnlich auch am dichtesten ist, doch ist es auch im Innenplasma zu sehen, wo es jedoch oft etwas weniger dicht ist und, wie erwähnt, bisweilen aus vorzugsweise radiären Fäden besteht. In einer geringen Anzahl Epithelioidzellen, wie in der in Fig. 9, Tafel III—IV abgebildeten, ist das Netzwerk jedoch im Innenplasma ebenso dicht und ebenso deutlich markiert wie im Außenplasma.

Die Körnchen des Zytoretikulums sind in den Epithelioidzellen gewöhnlich etwas kleiner als die Zentriolen. In der Nähe des Mikrozentrums kann es jedoch mitunter recht schwer sein, sie von den letztgenannten zu unterscheiden. Ihre Anordnung scheint in einer größeren Anzahl von Zellen ziemlich planlos. An der Grenze zwischen dem Außen- und Innenplasma sowie zwischen dem Zentro- und dem übrigen Innenplasma findet man jedoch recht häufig, daß sie in konzentrischen Ringen angeordnet sind (Fig. 9, 10, 15, Tafel III—IV). Auch bemerkt man bisweilen, daß sie radiäre Reihen bilden (Fig. 8, Tafel III—IV). In der Randschicht des Außenplasmas scheinen die Körnchen oft, analog dem Verhalten in den gereizten Fibroblasten, eine epizelluläre Lage zu haben (Fig. 9, Tafel III—IV).

Beim Studium der tuberkulösen Epithelioidzellen in silberimprägnierten Präparaten nach Golgi und Cajal findet man, abgesehen von bedeutenden individuellen Variationen, daß diese Zellen ähnlich wie bei den Fibroblasten eine ausgeprägte Affinität zu dem Silber in den zentralen Teilen des Zytoplasmas zeigen. Demzufolge bemerkt man, daß sich in schwach imprägnierten Zellen nur das Innenplasma oder Teile desselben schwärzen, während man in stärker imprägnierten Zellen silberimprägnierte Strukturen auch im Außenplasma entdeckt, obwohl sie dort fast immer schwächer hervortreten als in der Nähe des Mikrozentrums.

In Fig. 8—12, Tafel VIII—IX sind verschiedene Formen von silberimprägnierten Epithelioidzellen abgebildet. In der schwach imprägnierten Zelle in Fig. 8 sieht man geschwärzte Strukturen bloß im Innenplasma, wo sie eine grazile, spinnewebähnliche Figur aus sehr dünnen, teils radiären, teils konzen-

trischen Fäden und kleinen Körnchen, die sich in den Kreuzungspunkten der Fäden befinden, bilden. Die radiären Fasern gehen von zwei einander berührenden, von einer kleinen, dunkelgefärbten Plasmapartie umgebenen Zentriolen aus. In Fig. 9 sieht man eine andere Epithelioidzelle, auch diese nur in ihrem zentralen Plasma mit deutlichen Silberimprägnierungsstrukturen versehen, die jedoch ein ganz anderes Aussehen als die Strukturen in der erstbeschriebenen Zelle haben. Man findet hier eine zentrale, scharf begrenzte, recht stark geschwärzte Plasmapartie, die in bezug auf ihre Größe und Lage dem Zentroplasma entspricht. In diesem bemerkt man zwei konzentrische Körnchenreihen: eine äußere unvollständige an der Grenze zu dem übrigen Zytoplasma und eine innere vollständigere fast mitten zwischen der ersteren und einem Körnchen in der Mitte der geschwärzten Plasmapartie, das offenbar eine Zentriole ist. Von dem letztgenannten gehen zwei radiäre Fäden zu je einem Körnchen in der inneren Reihe, deren Körnchen sämtlich durch Fäden zu einer ringähnlichen Figur zusammengefügt sind. Von mehreren dieser Körnchen gehen wiederum radiäre Fäden zu der äußeren Körnchenreihe. In dem peripheren Plasma, das dem Außenplasma und Teilen des Innenplasmas entspricht, beobachtet man ein distinktes, von fast ungeschwärzten Körnchen und Fäden gebildetes Retikulum, das deutlich mit den Strukturen in der Mitte der Zelle in Verbindung steht. Fig. 10 gibt eine etwas stärker imprägnierte Epithelioidzelle als die vorhergehenden wieder. In der Mitte des Zelleibes erkennt man auch hier eine geschwärzte Plasmapartie, die in ihrer Größe dem Zentroplasma entspricht. Ihre Grenze gegen das übrige Zytoplasma ist durch eine Reihe ziemlich grober, geschwärzter Körnchen markiert. Aber auch in den äußeren Plasmaschichten findet man hier Strukturen aus einer Masse kleiner, schwarzer Körnchen, die durch feine, unbestimmt grauliche Fäden zu einem Netzwerk verbunden werden. Man begegnet diesen Strukturen sowohl im Innenplasma, das sich in dieser Zelle durch seinen helleren Farbenton deutlich von dem Außenplasma unterscheidet, als auch in dem letzteren, und zwar sogar in dessen äußerster Schicht wieder. In der stark imprägnierten Zelle in Fig. 11 findet man im Innenplasma zwei konzentrische, unregelmäßig polygonale Figuren, zusammengesetzt aus Reihen nahe beieinander gelegener, grober, geschwärzter Körnchen. Im Außenplasma sieht man dagegen ein etwas unvollständiges Netzwerk aus kleinen, distinkten Körnchen, die durch feine, gleichfalls geschwärzte Fäden miteinander verbunden sind. Fig. 12 gibt schließlich einen Tangentialschnitt einer Epithelioidzelle wieder, in deren Plasma geschlängelte, stellenweise

anastomosierende, grobe, geschwärzte Fäden oder Körnchenreihen zu bemerken sind. Solche Zellen sind relativ selten. Unter den gereizten Fibroblasten entsprechen ihnen die in Fig. 6 und 7, Tafel VIII—IX abgebildeten und früher beschriebenen Zellen. Wahrscheinlich ist auch in Epithelioidzellen von dem Typus, der in Fig. 12 wiedergegeben ist, Chondriosomensubstanz in größerem oder geringerem Maße geschwärzt worden.

Aus dem, was oben über das Aussehen der mit Silber imprägnierbaren Strukturen in verschiedenen Formen von Epithelioidzellen hervorgehoben worden ist, geht hervor, daß sich diese Zellen gegenüber dem Silber in allem Wesentlichen ebenso verhalten wie die gereizten Fibroblasten mit dem hauptsächlichen Unterschied, daß die Silberimprägnierungsstrukturen in der Mitte der Epithelioidzelle in der Regel vollständiger differenziert sind als in den zuletzt erwähnten Zellen, ein Verhalten, das auch in einer größeren Anzahl Epithelioidzellen für die Strukturen zu konstatieren war, die in Sublimat-Eisenhämatoxylinpräparaten zum Vorschein gebracht wurden.

Über das Verhalten der Chondriosomen in den Epithelioidzellen ist zu dem, was schon bezüglich der gereizten Fibroblasten angeführt wurde, nicht viel hinzuzufügen. Die körnchenförmigen Chondriosomen scheinen jedoch in den Epithelioidzellen in noch höherem Grade als in den letzteren das Bild zu beherrschen (Fig. 7 und 8, Tafel X—XI). So werden nur in einzelnen Epithelioidzellen noch stab- oder fadenförmige Chondriosomen angetroffen. Die Chondriosomen der Epithelioidzelle treten analog dem Verhalten in den gereizten Fibroblasten fast ausschließlich in dem Außenplasma auf. In manchen Fällen läßt sich jedoch auch im Innenplasma eine Chondriosomenfärbung erzielen, doch sind die gefärbten Körnchen da in der Regel ganz klein und bei stärkster Vergrößerung kaum wahrnehmbar. Bei Färbung von Müller-Formol-Schridde-Präparaten nach der Methode von Galeotti-Pappadi tritt das Zytoretikulum der Epithelioidzellen in der Regel sehr deutlich hervor. Dabei kann man auch konstatieren, daß sich die Chondriosomenkörnchen vorzugsweise in den Knotenpunkten des Netzwerks befinden.

3. Die Riesenzellen.

Neben einkernigen Zellelementen werden in dem tuberkulösen Gewebe auch mehrkernige Zellen, sogenannte Riesenzellen, angetroffen. Sie kommen bald reichlicher, bald spärlicher vor, fehlen aber in menschlichem tuberkulösen Gewebe nur selten. Sie treten entweder einzeln oder in kleinen Gruppen angehäuft und von Epithelioidzellen umgeben in allen Teilen des Tuberkels,

vorzugsweise aber in der Nachbarschaft der käsig nekrotischen Partien auf. Bisweilen findet man auch, daß eine größere Riesenzelle den Mittelpunkt eines jungen, noch nicht nekrotischen Tuberkels bildet.

Wie bei der Definierung der Epithelioidzelle bereits hervorgehoben wurde, werden in der folgenden Darstellung alle zwei- und mehrkernigen Tuberkelzellen als Riesenzellen bezeichnet werden, und zwar auch die, welche im allgemeinen den Namen zwei- und mehrkernige Epithelioidzellen führen. Dies aus zwei Gründen. Erstens sieht es aus, als ob nicht die Größe des Zelleibs, sondern die vermehrte Kernzahl vor allem die sogenannten Riesenzellen charakterisierte, und zweitens ist es unmöglich, eine auch nur einigermaßen scharfe Grenze zwischen diesen und den „mehrkernigen Epithelioidzellen" zu ziehen. Rein formell betrachtet, ist es ja nicht völlig korrekt, als „Riesenzellen" Zellformen zu bezeichnen, die sich nicht durch eine auffallende Größe hervortun, doch scheint sich der Ausdruck jugendliche Riesenzelle auch vom formellen Gesichtspunkt aus als Bezeichnung für die relativ kleinen, zwei- und mehrkernigen tuberkulösen Zellformen verteidigen zu lassen.

In bezug auf Größe und Gestalt bieten die tuberkulösen Riesenzellen bedeutende Variationen. Von den kleinsten, jugendlichen Formen an, die die Epithelioidzellen kaum an Umfang übertreffen, findet man alle Übergänge bis zu den größten, die bis 0,1 mm und mehr im Durchmesser messen können. Ihrer Gestalt nach sind eine größere Anzahl Riesenzellen abgeplattet gerundet oder ovoidal, doch kommen auch andere Formen, wie unregelmäßig dreikantige und polygonale sowie mehr oder weniger lang ausgezogene reichlich vor. Außerdem sieht man nicht selten Riesenzellen mit einer größeren oder kleineren Anzahl von Plasmafortsätzen, die ihnen eine durchweg unregelmäßige Gestalt verleihen können, und schließlich findet man, daß manche Riesenzellen durch größere oder kleinere Plasmabrücken untereinander zusammenhängen, so daß es sogar schwer sein kann, zu entscheiden, wo die eine Zelle aufhört und die andere beginnt.

Das Studium der multiplen Kerne der Riesenzellen bietet recht vieles von Interesse. In ihrem Bau sind sie den entsprechenden Bildungen in den stark gereizten Bindegewebs- und den Epithelioidzellen recht ähnlich. Sie sind jedoch in der Regel chromatinreicher und mit recht großen Nukleolen versehen und haben häufiger eine unregelmäßigere Form. Nicht selten sind sie durch tiefe Einschnürungen in zwei oder noch mehr Abschnitte geteilt, die nur durch schmale Brücken miteinander zusammenhängen. Solche eingeschnürte Kerne sind vorzugsweise in den

jugendlichen Riesenzellen anzutreffen, und in diesen beobachtet man, daß jeder Abschnitt des Kernes in der Regel mit mindestens einer Nukleole versehen ist.

Kennzeichnend ist für die Kerne der tuberkulösen Riesenzellen ihre periphere Lage im Zelleibe. Begegnet man dann und wann einer solchen Zelle, in der die Kerne über das ganze Zytoplasma zerstreut erscheinen, so hat man es aller Wahrscheinlichkeit nach mit einem Kuppenschnitt zu tun. In zweikernigen Zellen sind die Kerne oft symmetrisch, einander gerade gegenüber angeordnet (antipodische Kernstellung). In mehrkernigen Zellen liegen sie gewöhnlich ring- oder hufeisenförmig Seite an Seite in einer oder zwei Lagen in der peripheren Plasmaschicht angeordnet (Langhansscher Typus). Hin und wieder sind auch Riesenzellen anzutreffen, bei denen alle oder die meisten Kerne in einer Gruppe am einen Pol der Zelle oder bipolar in zwei Gruppen einander gegenüber angesammelt sind.

Obwohl mein Augenmerk besonders auf die Kernteilung in den Riesenzellen gerichtet gewesen ist, habe ich nie Mitosen in ihnen beobachtet, und ebensowenig habe ich bemerken können, daß einkernige tuberkulöse Zellen durch indirekte Kernteilung in zwei- oder mehrkernige Mitosen übergingen. Die Mitosen sind in tuberkulösem Gewebe von der Beschaffenheit, wie es hier untersucht worden ist, überhaupt so selten, daß man oft mehrere Präparate durchgehen muß, ehe es gelingt, eine einzige karyokinetische Kernteilungsfigur zu entdecken. Sie sind stets bipolar und entsprechen völlig den Mitosen, die man in Fibroblasten aus nichttuberkulösem Gewebe findet.

Entdeckt man also nichts, was für eine Bildung tuberklöser Riesenzellen durch karyokinetische Kernteilung spricht, so findet man dagegen eine starke Stütze für die Annahme, daß die multiplen Kerne in diesen Zellen durch eine direkte, amitotische Kernteilung entstehen. Schon früher wurde angegeben, daß die Kerne der gereizten Fibroblasten und der Epithelioidzellen nicht selten mit seichteren oder tieferen Einziehungen versehen sind, und daß die Kerne namentlich in den jugendlichen Riesenzellen oft tiefe Einschnürungen aufweisen, die sie in nur durch schmale Brücken verbundene Abschnitte teilen können. Das erwähnte Teilungsphänomen der Kerne, daß kaum anders denn als ein in ihnen stattfindender Abschnürungsprozeß gedeutet werden kann, wollen wir unten in einer Anzahl abgebildeter Zellen näher betrachten.

Die in Fig. 1, Tafel V—VI abgebildete Zelle schien bei oberflächlicher Besichtigung mehrkernig, d. h. eine jugendliche Riesen-

zelle zu sein. Es zeigte sich jedoch bei näherer Untersuchung derselben durch verschiedene Einstellungen des Objektivs, daß sie nur einen einzigen, in der Zellperipherie gelegenen, sehr langen, stark eingebuchteten Kern mit einer größeren Anzahl Nukleolen und einer Masse tiefer Einschnürungen besaß, welch letztere sie in mehrere durch breitere oder schmälere Brücken verbundene Abschnitte mit je einer Nukleole teilten. Allem Anschein nach war die beschriebene Zelle eine Epithelioidzelle, die im Begriff stand, sich durch Abschnürung des Kerns in eine mehrkernige Zelle, eine Riesenzelle, zu verwandeln. Hierfür spricht ferner der Umstand, daß sich die Zentriolen im Mikrozentrum der Zelle auf ungefähr die Anzahl erhöht hatten, die man in der Regel in jugendlichen Riesenzellen antrifft.

Die in Fig. 4, Tafel V—VI abgebildete jugendliche Riesenzelle läßt eine auffallende Ähnlichkeit mit der eben beschriebenen Epithelioidzelle erkennen. Der Hauptunterschied zwischen ihnen scheint darin zu bestehen, daß wir hier statt eines einzelnen langen und geschlängelten Kernes drei kleinere antreffen. Es sieht aus, als ob der in der ersterwähnten Zelle begonnene Abschnürungsprozeß in der letzteren so weit fortgeschritten sei, daß bereits drei Kerne entstanden sind. Daß die Kernteilung auch in dieser Zelle noch nicht beendigt ist, wird dadurch angedeutet, daß wir bei Betrachtung des obersten Kernes tiefe Einziehungen darin finden. In Fig 2 und 3, Tafel V—VI sind zwei zweikernige Zellen zu bemerken, die nur durch die Vermehrung der Kernzahl von den Epithelioidzellen abzuweichen scheinen. Besonders in Fig. 3 tritt die antipodische Kernstellung deutlich hervor. Es sei in diesem Zusammenhang erwähnt, daß einkernige Zellen, die mit langen und gebuchteten Kernen versehen sind, das Aussehen von zwei- oder mehrkernigen erhalten können, falls sie von dem Schnitt so getroffen werden, daß von dem Kern zwei oder mehrere Fragmente abgeschnitten sind, die in einem bestimmten Schnitt nicht miteinander zusammenhängen.

Die Riesenzellenbildung durch amitotische Kernteilung scheint nicht allein aus fertiggebildeten Epithelioidzellen stattzufinden, sondern ähnliche Kernabschnürungsphänomene werden auch in den stark gereizten Bindegewebszellen beobachtet. So finden wir beispielsweise, daß die beiden zweikernigen Zellen in Fig. 2, Tafel VII mit ihren langen, kräftigen Plasmafortsätzen viel mehr an gereizte Fibroblasten als an sogenannte Epithelioidzellen erinnern. Auch die Zellen in Fig. 2 und 3, Tafel V—VI scheinen den gereizten Fibroblasten fast ebenso nahe zu stehen wie den Epithelioidzellen.

Je kleiner eine Riesenzelle ist, um so stärker tritt in der Regel das Abschnürungsphänomen an ihren Kernen hervor. Bei den mittelgroßen und großen Riesenzellen sind die Kerne viel häufiger mit relativ glatten Konturen versehen, welche darauf deuten, daß die Kernteilung in ihnen zum Stillstand zu kommen beginnt. Aber auch in sehr großen Zellen dieser Art kann man doch bisweilen stark eingeschnürte Kerne antreffen, was dafür spricht, daß ihr Wachstum noch fortdauert.

Aus den obigen Ausführungen geht hervor, daß die amitotische Kernteilung sowohl bei der Entstehung der Riesenzellen als auch bei der fortgesetzten Kernvermehrung in den letzteren in menschlichem tuberkulösen Gewebe eine wichtige Rolle zu spielen scheint. Es gibt jedoch Umstände, welche uns veranlassen, uns zu fragen, ob sich nicht menschliche tuberkulöse Riesenzellen auch auf andere Weise, und zwar durch Konfluenz ein- oder mehrkerniger Zellelemente bilden könnten.

Betrachtet man dicht beieinander gelegene ruhende und gereizte Fibroblasten, Epithelioid- und Riesenzellen näher, so findet man nicht selten, daß sie in größerer oder geringerer Ausdehnung untereinander durch von dem einen Zelleib zu dem anderen gehende Plasmafortsätze zu Zellkomplexen von verschiedener Größe vereinigt sind. Solche Zellen haben, solange sie nur in geringer Ausdehnung verbunden sind, ihre gewöhnliche Form und ihren Bau beibehalten. Wenn die Verbindung intimer ist, bemerkt man jedoch, daß die Mehrzahl der Kerne in der Regel in den Teilen der Zellen gelegen ist, die sich am weitesten vom Mittelpunkt des Zellkomplexes entfernt befinden und mithin in diesem eine ähnliche Lage einnehmen wie sonst in den einzelnen Riesenzellen. Auch die feineren Strukturen in dermaßen verbundenen Zellen scheinen gewisse Veränderungen erlitten zu haben, auf die weiter unten eingegangen werden soll. Obwohl man also nicht nur einen gewissen Grad von Verschmelzung der Zellen im tuberkulösen Gewebe, sondern auch Veränderungen im gröberen und feineren Bau dieser Zellen nachweisen kann, die offenbar durch eine gegenseitge Wechselwirkung bedingt sind, habe ich doch in meinem Material nichts gefunden, was der Annahme einer Konfluenz dieser Zellen in dem Sinne, daß sie wirklich ihre Selbständigkeit ganz verlieren und neue mehrkernige Zellindividuen bilden würden, eine Stütze verleihen könnte.

Was oben hervorgehoben worden ist, wird durch die abgebildeten Zellen beleuchtet. In Fig. 15, Tafel III—IV sind drei Epithelioidzellen durch schmale Plasmafortsätze und in Fig. 2, Tafel VII drei jugendliche Riesenzellen ebenso durch dünne

Plasmafäden miteinander verbunden. In Fig. 9, Tafel V—VI sehen wir hinwieder eine einkernige und eine zweikernige Zelle, die im Begriff zu sein scheinen, miteinander zu verschmelzen. Sie werden nur durch einen äußerst schmalen Zwischenraum geschieden. Zwischen den drei jugendlichen Riesenzellen in dem Cajal-Präparat, Fig. 14, Tafel VIII—IX, ist die Verbindung schon eine innigere. Zwei der Zellen haben ihre Form und ihre periphere Kernstellung recht gut beibehalten, während die dritte eine an einen Halbmond erinnernde Form angenommen und ihre Kerne sich nach der Peripherie des ganzen Zellkomplexes hingezogen haben. In Fig. 1 und 3, Tafel VII sind zwei große Zellkomplexe abgebildet. Beide sind aus fast ausschließlich mehrkernigen Zellkomponenten zusammengesetzt, die mehr oder weniger intim miteinander zusammenhängen. Eine der Komponenten ist bedeutend größer als die anderen und scheint gewissermaßen das Zentrum des Zellkomplexes zu bilden. In Fig. 1, Tafel VII findet man, daß die Kerne kranzförmig nicht in der Peripherie der einzelnen Komponenten, sondern in der des ganzen Zellkomplexes angeordnet sind. In Fig. 3, Tafel VII begegnet man demselben Verhalten, wiewohl nicht so deutlich markiert.

In ihrem feineren Bau zeigen die tuberkulösen Riesenzellen eine recht große Ähnlichkeit mit den Epithelioidzellen bzw. den gereizten Fibroblasten. Wie bei diesen beiden letzterwähnten Zellarten kann man im allgemeinen auch im Zelleib der erstgenannten, besonders in sublimatfixierten und mit Eisenhämatoxylin gefärbten Präparaten, zwischen einer äußeren, dunkleren, kernführenden Plasmapartie — einem Außenplasma — und einer inneren, helleren, die das Mikrozentrum enthält — einem Innenplasma — unterscheiden. In den jugendlichen, mit zwei oder weniger Kernen versehenen Riesenzellen ist der Kontrast zwischen dem Außen- und Innenplasma wie in den Epithelioidzellen in der Regel deutlich und die Grenze zwischen beiden oft scharf markiert. Mit zunehmender Größe und gesteigertem Kerngehalt beginnt indes das Zytoplasma der Riesenzellen ein immer gleichförmigeres Aussehen anzunehmen, bis man schließlich in den größten Formen meist keinen Unterschied im Aussehen des Außen- und Innenplasmas mehr entdecken kann.

Das Innenplasma weist in den Riesenzellen wie in den Epithelioidzellen und den stark gereizten Fibroblasten oft eine dunkelgefärbte, zentrale, das Mikrozentrum einschließende Partie — ein Zentroplasma — auf. Dieses hat in einer geringen Anzahl zwei- oder dreikerniger Zellen dieselbe wohlbegrenzte sphärische Form, wie es in den Epithelioidzellen der Fall zu sein pflegt, ist

aber doch in den meisten von etwas anderem Aussehen. Es ist in der Regel etwas heller als in den Epithelioidzellen und tritt daher nicht so deutlich hervor wie in diesen. Ferner ist es im Verhältnis zum Umfang des Mikrozentrums erheblich kleiner. Es füllt in der Regel bloß den Zwischenraum zwischen den Zentriolen aus und erhält dadurch ein wechselndes Aussehen, das in den verschiedenen Zellen durch die Form des betreffenden Mikrozentrums bestimmt wird. Doch kommen einzelne Fälle vor, wo das Zentroplasma größer, einigemal sogar kleiner ist als das Gebiet, das von dem Mikrozentrum erfüllt wird.

Das Außenplasma der Riesenzellen färbt sich in der Regel ziemlich gleichmäßig. Nur relativ selten trifft man darin eine helle Außenschicht an, ähnlich der, die in manchen Epithelioidzellen und Fibroblasten beobachtet wurde. In bezug auf seinen Umfang ist es außerdem relativ kleiner als in den letzteren Zellen. Das Zytoplasma der Riesenzellen weist also hauptsächlich eine zwei- bzw. dreischichtige Einteilung auf, während man in den Epithelioidzellen oft drei bis vier, ja mitunter bis fünf perizentrische Plasmaschichten unterschied.

Das, was an dem Zytoplasma der Riesenzellen die Aufmerksamkeit besonders fesselt, sind die Mikrozentren derselben, die stets mit außerordentlicher Schärfe hervortreten und sich gewöhnlich durch eine große Anzahl Zentriolen auszeichnen. Wie die Riesenzellen selbst nach Form und Größe höchlichst variieren, wechseln auch ihre Mikrozentren bei den verschiedenen Zellindividuen in nicht geringem Maße. In den meisten Riesenzellen findet man nur ein Mikrozentrum, aber es gibt auch Zellen, in denen man zwei (Fig. 10, Tafel V—VI), einigemal sogar mehrere deutlich voneinander geschiedene Zentriolengruppen beobachten kann, von denen jede für sich ein besonderes Mikrozentrum darzustellen scheint. Ferner bemerkt man, daß die meisten Komponenten der komplexen Riesenzellen (Fig. 1 und 3, Tafel VII) mit je einem Mikrozentrum versehen sind. In diesen hat sich jedoch gewöhnlich das in der zentralsten Zelle gelegene Mikrozentrum an Größe weit über die anderen hinaus entwickelt und nimmt unter diesen eine dominierende Stellung ein.

Die Mikrozentren der Riesenzellen befinden sich immer im Innenplasma und nehmen in der Regel eine zentrale Lage im Zelleib ein. Indes kommen auch nicht selten Riesenzellen vor, in denen das Mikrozentrum mehr oder weniger exzentrisch liegt. Besonders wenn die Kerne am einen Pol der Zelle angesammelt sind, findet man das Mikrozentrum oft an dem anderen.

Die Zahl der Zentriolen ist in den kleinsten, zweikernigen Riesenzellen oft, doch bei weitem nicht immer, größer als bei den Epithelioidzellen und wächst bei zunehmender Kernmenge sukzessiv, so daß die größten, kernreichsten Riesenzellen etwa hundert und noch mehr Zentralkörperchen zählen. Man findet also, daß bezüglich der Zahl der Zentriolen und Kerne in den Riesenzellen ein gewisses gegenseitiges Verhältnis zu herrschen scheint. Die Menge der Zentriolen ist immer bedeutend größer als die Zahl der Kerne.

Nicht nur nach Zahl, Lage und Zentriolenreichtum, sondern auch in ihrer Form sind die Mikrozentren der tuberkulösen Riesenzellen recht großen individuellen Schwankungen unterworfen. So liegen die Zentriolen in manchen Zellen in einer geschlossenen Gruppe, in anderen über ein recht großes Gebiet zerstreut. Das Mikrozentrum ist meistens von Gestalt mehr oder weniger sphärisch, aber doch nicht selten lang ausgezogen, gebogen oder ganz unregelmäßig. Relativ oft beobachtet man, daß sämtliche oder die meisten Zentriolen an der Grenze zwischen dem Zentroplasma und dem übrigen Innenplasma liegen, wo sie eine ringförmige oder richtiger hohlkugelförmige Figur bilden (Fig. 7, Tafel V—VI).

Schließlich finden wir, daß auch die einzelnen Zentriolen der tuberkulösen Riesenzellen in ihrer Größe recht große Variationen zeigen. Während die meisten von ihnen ungefähr ebenso groß wie die Zentralkörperchen der Epithelioidzellen sind, stößt man auch auf Zentriolen mit bis zweimal längerem bzw. etwas kürzerem Durchmesser als in den einkernigen Tuberkelzellen. In den einzelnen Zellindividuen haben in der Regel sämtliche Zentriolen annähernd dieselbe Größe, aber es gibt auch Riesenzellen, bei denen man in demselben Mikrozentrum nebeneinander kleine und große Zentralkörperchen antrifft (Fig. 2—4, 6, 8, 9, Tafel V—VI). Die Zentriolen sind im allgemeinen sowohl in den jugendlichen als in den großen Riesenzellen in verschiedenen Richtungen durch Zentrodesmosen verbunden; nur ausnahmsweise findet man gar kein vereinigendes Band zwischen den Zentralkörperchen des Riesenzellenmikrozentrums.

Das Zytoplasma der Riesenzellen ist ähnlich, wie es sich bei den einkernigen tuberkulösen Zellelementen verhält, von einem aus Fäden und Körnchen zusammengesetzten Zytoretikulum durchzogen, das in direktem Zusammenhang mit den Zentriolen des Mikrozentrums steht und sich durch alle Schichten des Zellkörpers bis zur Oberfläche erstreckt. Während es in den kleinsten, besonders in den zweikernigen Riesenzellen stark an dieselbe Bildung in den Epithelioidzellen erinnert und mithin im Innen-

plasma oft eine hauptsächlich radiäre Fadenanordnung zeigt (Fig. 2, Tafel V—VI), findet man, daß es bei zunehmender Zellengröße in den verschiedenen Abschnitten des Zytoplasmas immer gleichmäßiger wird. Außerdem sind sowohl die Körnchen als die Maschen in den größeren Riesenzellen bedeutend gröber als in den kleineren Riesenzellen und den Epithelioidzellen.

Bei der Betrachtung der Körnchen in den Knotenpunkten des Netzwerkes erkennt man recht oft, daß manche von ihnen die anderen an Größe übertreffen und intensiver geschwärzt sind. Sie erhalten hierdurch ein Aussehen, das stark an das der Zentriolen erinnert. Ob diese Körnchen wirklich Zentriolen sind oder nicht, habe ich nicht ermitteln können. Außer diesen Körnchen findet man dann und wann namentlich im Außenplasma der großen Riesenzellen größere und kleinere, gewöhnlich recht grobe, von Hämatoxylin schwarz färbbare Klümpchen. Dies sind offenbar phagozytierte fremde Partikelchen oder möglicherweise auch in einiger Menge Fragmente zerfallender Kerne der Riesenzellen selbst.

Was oben über den feineren Bau der tuberkulösen Riesenzellen dargelegt worden ist, wird durch die auf Tafel V—VI und VII wiedergegebenen Abbildungen beleuchtet. In Fig. 2 und 3, Tafel V—VI finden wir zwei zweikernige jugendliche Riesenzellen, deren Struktur in sehr hohem Grad an die der Epithelioidzellen gemahnt. Der Kontrast zwischen dem Außen- und Innenplasma ist augenfällig, die Grenze zwischen den verschiedenen Plasmaschichten recht gut markiert. Das Mikrozentrum wird von einer geringen Anzahl durch Zentrodesmosen verbundener Zentriolen gebildet. Diese sind jedoch in Fig. 3 von sehr verschiedener Größe, auch fehlt in beiden Zellen ein deutliches Zentroplasma, Umstände, die in den einkernigen tuberkulösen Zellelementen relativ selten zur Beobachtung kommen. Das Zytoretikulum ist, wie oft in den Epithelioidzellen, im Innenplasma bedeutend lichter als im Außenplasma und zeigt um das Mikrozentrum, vor allem in Fig. 2, ein hauptsächlich radiäres Aussehen. In Fig. 2, Tafel VII sind drei durch dünne Plasmafortsätze verbundene jugendliche Riesenzellen abgebildet. In den beiden größeren Zellen findet man eine einfache bzw. eine doppelte, ringförmige Körnchenreihe an der Grenze zwischen dem Außen- und Innenplasma bzw. etwas innen im Innenplasma. Solche konzentrische Körnchenreihen sind in den Riesenzellen äußerst selten und dann nur in den kleinsten von ihnen, dagegen aber relativ oft in Epithelioidzellen zu beobachten. In der dreikernigen jugendlichen Riesenzelle in Fig. 4, Tafel V—VI sticht

das Innenplasma nur wenig gegen das Außenplasma ab. Die Grenze zwischen diesen Plasmaschichten ist auch sehr diffus. Ein eigentliches Zentroplasma ist nicht zu entdecken. Auch das Mikrozentrum, das mindestens neun Zentriolen enthält, ist ziemlich diffus, indem die untereinander verschieden großen Zentriolen in einem verhältnismäßig großen Gebiet zerstreut liegen.

In Fig. 5, Tafel V—VI finden wir eine mittelgroße, langgestreckte Riesenzelle, die mit einer Anzahl gleichfalls langgestreckter, ziemlich gleichmäßig konturierter Kerne versehen ist. Ihr Mikrozentrum repräsentiert einen ziemlich ungewöhnlichen Typus. Von zwei in ihrer Mitte gelegenen Zentriolen gehen radiäre Zentrodesmosen zu fast allen übrigen Zentralkörperchen, welche um diese gruppiert sind. Eine Einteilung des Zytoplasmas in ein Außen- und ein Innenplasma ist kaum erkennbar, auch fehlt ein Zentroplasma, wenn man als solches nicht einen schwachen Schatten um die mittelsten Zentriolen rechnen will. Das Netzwerk des Zytoplasmas tritt dagegen überall sehr deutlich hervor.

Die in Fig. 7, Tafel V—VI abgebildete mittelgroße Riesenzelle ist mit einem sehr schön differenzierten Mikrozentrum aus einer Anzahl relativ kleiner, fast gleich großer Zentriolen versehen, die in überwiegender Menge ring- oder richtiger hohlkugelförmig an der Grenze zwischen dem kleinen sphärischen, dunkelgefärbten Zentroplasma und dem übrigen Innenplasma angeordnet sind, wobei die innerste Partie des letzteren eine sehr helle, nur von einigen radiären Fäden durchzogene Zone bildet. Durch diese radiären Fäden steht das Mikrozentrum mit dem Zytoretikulum in Verbindung, das ziemlich gleichförmig sowohl das Innen- als das Außenplasma durchspannt. Obwohl die Zelle in Fig. 8, Tafel V—VI von ungefähr derselben Größe und demselben groben Bau ist wie die eben beschriebene, findet man darin doch ein seinem Bau nach ganz anderes Mikrozentrum. Dieses besteht aus einer Anzahl an Größe bedeutend variierender Zentriolen, die durch Zentrodesmosen zu einer recht diffusen, unregelmäßigen Figur vereinigt sind. Durch einen unbestimmten Schatten ist ein Zentroplasma undeutlich bezeichnet. Rechts von dem Mikrozentrum ist in einigem Abstand eine kleinere Gruppe zentriolenähnlicher Körnchen anzutreffen. Ob diese Körnchen Zentriolen oder nur ungewöhnlich stark geschwärzte, zu dem Zytoretikulum gehörige Körnchen sind, ist schwer zu entscheiden. Die in der Ecke rechts unten sichtbaren schwarzen Klümpchen sind augenscheinlich phagozitierte Partikelchen.

Beim Betrachten der in Fig. 7 und 8, Tafel V—VI abgebildeten Zellen stellt man sich die Frage, wodurch das verschie-

dene Aussehen des Mikrozentrums in Riesenzellen von sonst ungefähr gleicher Größe und gleichem Bau bedingt ist. Bei näherer Untersuchung der fraglichen Zellen entdeckt man indes auch eine andere Abweichung zwischen ihnen, und zwar in bezug auf ihre Kerne. Sehen wir uns diese in Fig. 7 an, so finden wir, daß sie durchweg gerundet und gleichmäßig konturiert sind, in Fig. 8 sind sie dagegen zum überwiegenden Teil mit Einziehungen versehen oder so angeordnet, daß sie vermuten lassen, sie seien vor kurzem voneinander abgeschnürt worden. So ist in der ersten der Zelle die Kernteilung augenscheinlich abgeschlossen oder wenigstens zufälligerweise zum Stillstand gebracht, in der anderen sichtlich noch nicht beendigt. Die Durchmusterung einer größeren Anzahl Riesenzellen zeigt, daß das erwähnte Verhältnis zwischen Kernteilung und Aussehen des Mikrozentrums nicht auf Zufall beruht. Es erweist sich nämlich fast konstant, daß, je mehr Zeichen einer amitotischen Kernteilung in der Riesenzelle vorhanden sind, desto diffuser das Mikrozentrum der letzteren ist und desto mehr die Zentriolen an Größe variieren. Wenn die Kernteilung hinwieder, nach dem Aussehen der Kerne zu urteilen, zur Ruhe gebracht ist, nimmt das Mikrozentrum eine distinktere Gestalt an und sind seine Zentriolen von etwa gleicher Größe und oft hohlkugelförmig um ein kleines Zentroplasma angeordnet.

Fig. 10, Tafel V—VI gibt eine kleinere Riesenzelle mit zwei Mikrozentren wieder. Die Zelle ist sonst von demselben Typus wie die in Fig. 7 auf derselben Tafel abgebildete. Die beiden Zentriolengruppen liegen hohlkugelförmig angeordnet um je ein kleines Zentroplasma. Dagegen ist nur ein Außen- und Innenplasma zu erkennen. Die meisten Kerne sind gerundet und gleichmäßig konturiert, nur an einem von ihnen ist eine bedeutende Einschnürung zu bemerken.

In Fig. 1, Tafel VII finden wir einen großen Zellkomplex abgebildet. In den meisten Komponentenzellen beobachtet man ein Mikrozentrum, das, je nach der Größe der Zelle, aus einer größeren oder kleineren Anzahl Zentriolen besteht. In der mittelsten großen Komponentenzelle ist das Mikrozentrum in die Quere ausgezogen und aus einer großen Anzahl etwas zerstreuter Zentriolen zusammengesetzt. Die Kerne sind in dieser Zelle bipolar angeordnet und etwas, wiewohl nicht hochgradig, gelappt. Ein deutliches Zentroplasma ist vorhanden. Die Teilung in ein Außen- und ein Innenplasma ist recht undeutlich. In Fig. 3, Tafel VII finden wir einen anderen großen Zellkomplex. In diesem geht, nach den stark gelappten Kernen zu urteilen, eine lebhafte direkte Kernteilung vor sich. Die Mikrozentren der Kompo-

nentenzellen sind auch sehr diffus. In der größten Komponentenzelle entdeckt man außer dem Mikrozentrum selbst an mehreren Stellen einzeln oder gruppenweise zentriolenähnliche Körnchen. Stellenweise sind diese durch an Zentrodesmosen erinnernde Fäden zu kleineren, zusammenhängenden Gruppen vereinigt. Von einer Einteilung des Zelleibes in ein Außen- und ein Innenplasma kann hier kaum die Rede sein. Eine Andeutung eines Zentroplasmas läßt sich in einer leichten Dunkelfärbung des Plasmas dort, wo das Mikrozentrum liegt, finden.

Bei der Anwendung der Silberimprägnierungsmethoden von Golgi und Cajal gelingt es, in den tuberkulösen Riesenzellen wie in einkernigen Tuberkelelementen ausgedehnte geschwärzte Strukturen hervortreten zu lassen. Vor allem findet man solche im Innenplasma, das also auch in den Riesenzellen die stärkste Affinität zu dem Silber zeigt. In den peripheren Teilen dieses Plasmaabschnittes, oft auf der Grenze gegen das Außenplasma, mitunter jedoch mehr zentral, bilden die Silberimprägnierungsstrukturen entweder ein hohlkugelförmiges Gerüst aus recht groben, durch gleichfalls grobe Fäden zu einem geschlossenen Netzwerk vereinigten Körnchen, oder sie bestehen in mehr oder weniger unregelmäßigen Anhäufungen von Körnchen und kurzen Stäbchen.

In Fig. 13, Tafel VIII—IX ist eine kleinere Riesenzelle mit einer sehr typischen Silberimprägnierungsstruktur zu sehen. Sie baut sich auf aus groben Körnchen und Balken, die im Innenplasma, ungefähr mitten zwischen dem Kernring und dem Zentrum ein sphärisches Netzwerk bilden. Der Schnitt hat die Zelle so getroffen, daß man im Bild die geschwärzten Strukturen von oben sieht. Daher füllen sie scheinbar die Mitte des ganzen Zellleibes aus. Wird eine solche Zelle dagegen von dem Mikrotommesser so getroffen, daß der Schnitt hindurch oder ganz nahe an dem Zellzentrum hingeht, so tritt die silberimprägnierte Substanz als eine ringförmige Bildung um das zentrale Plasma hervor, das in der Regel vollständig ungeschwärzt bleibt (Fig. 14, Tafel VIII—IX) oder einen gleichmäßig graulichen Farbenton annimmt. Nur ausnahmsweise schwärzt sich das Mikrozentrum selbst.

Die komplexen Riesenzellen zeigen in der Regel ein mehr oder weniger wohlentwickeltes silberimprägnierbares Strukturensystem im Innenplasma sämtlicher Komponentenzellen. Fig. 14, Tafel VIII—IX gibt einen aus drei kleineren mehrkernigen Zellen zusammengesetzten Zellkomplex wieder. In den kleinsten Komponentenzellen ist der Schnitt durch das Zellzentrum gegangen.

In diesen ist auf der Grenze zwischen dem Außen- und Innenplasma eine ringförmige Anordnung von hauptsächlich groben Körnchenreihen zu beobachten. In der dritten und größten Komponentenzelle, die eine halbmondförmige Gestalt hat, sieht man dagegen nur eine Anzahl zerstreuter Körnchenreihen in dem nach den übrigen Komponentenzellen hin gelegenen kernfreien Teil des Zytoplasmas.

Im Außenplasma der Riesenzellen findet man nur selten einige mit Silber imprägnierbare Strukturen. Dagegen beobachtet man gewöhnlich in Riesenzellen aus Golgi- und Cajal-Präparaten ein von Karmin rotgefärbtes, durch das ganze Zytoplasma ausgespanntes Netzwerk von demselben Aussehen, wie es früher in Riesenzellen aus sublimatfixierten und mit Heidenhains Eisenhämatoxylin gefärbten Präparaten beschrieben worden ist.

Was oben über das Aussehen und die Lage der Silberimprägnierungsstrukturen ausgeführt worden ist, bezieht sich auf die große Mehrzahl der tuberkulösen Riesenzellen. Es kommen indes, wennschon relativ spärlich, Riesenzellen vor, in denen die mit Silber imprägnierbaren Strukturen mehr oder weniger von dem Gewöhnlichen abweichen. So finden wir beispielsweise in der großen, in Fig. 15, Tafel VIII—IX abgebildeten, mit einer großen Anzahl Plasmafortsätze versehenen Riesenzelle geschwärzte Strukturen teils in den Fortsätzen, teils innen im Innenplasma, aber nur in der einen Zellhälfte. Die andere Hälfte, wo die meisten Kerne liegen, ist frei von Silberimprägnierungsstrukturen.

Was schließlich die Chondriosomen der tuberkulösen Riesenzellen betrifft, zeigen sie in ihrem Aussehen (Fig. 9 und 10, Tafel X—XI) keine größeren Abweichungen von den entsprechenden Bildungen in den Epithelioidzellen und den gereizten Fibroblasten. Sie kommen also reichlich in der äußeren Schicht des Zelleibes vor und liegen vorzugsweise in den Knotenpunkten des Zytoretikulums. Ihrer Gestalt nach sind die Chondriosomen der Riesenzellen fast immer körnchenförmig. Die Fäden des Zytoretikulums treten in nach Galeotti-Pappadia gefärbten Präparaten im allgemeinen sehr deutlich hervor. Sie nehmen in diesen nur ausnahmsweise die rote Farbe der Chondriosomensubstanz, aber fast immer eine braungrüne Färbung an.

4. Die übrigen Zellformen.

Obwohl die ruhenden und gereizten Bindegewebszellen sowie die Epithelioid- und Riesenzellen überhaupt die zahlreichsten zellulären Bestandteile der Art von tuberkulösem Gewebe, das in dieser Arbeit zur Untersuchung vorgelegen hat, bilden, findet man daselbst wie fast immer in solchem Gewebe auch andere

mehr oder weniger reichlich und konstant vorkommende Zellformen, von denen die Epithelzellen, Leukozyten, Lymphoidzellen verschiedener Art, Gefäßendothelzellen sowie die mehr oder weniger fibroblastenähnlichen Zellformen, die unter der Bezeichnung „histioide" Zellen oder „Histiozyten" zusammengefaßt worden sind, vor allem erwähnt zu werden verdienen. Aus Gründen, von denen im einleitenden Kapitel gehandelt worden, sind in dieser Arbeit nur die beiden zuletzt genannten der oben aufgezählten Zellarten einer näheren Untersuchung unterzogen worden. Außerdem habe ich auch in meinem Material die Epithelzellen beobachtet (Nieren-, Testis-, Epididymis-, Hautepithel), um festzustellen, ob sie beim Aufbau der Tuberkulose eine Rolle spielen.

A. Die Histiozyten.

Die Zellformen, die von Kiyono (1914) nach dem Vorschlag von Aschoff unter dem Namen Histiozyten zusammengefaßt worden sind, und denen in größerer oder kleinerer Ausdehnung Ranviers Klasmatozyten, Maximows ruhende Wanderzellen, Renauts rhagiokrine Bindegewebszellen, Marchands Adventitiazellen und Goldmanns Pyrrolzellen entsprechen dürften, werden in menschlichem tuberkulösen Gewebe wenigstens von der Art, wie es hier untersucht wurde, in der Regel relativ spärlich angetroffen. Eine Ausnahme machen jedoch die tuberkulösen Lymphdrüsen, in denen hierhergehörige Zellformen zahlreich in Form von Retikulumendothelien vorkommen.

Die Histiozyten sind im allgemeinen in der Peripherie der Tuberkel zusammen mit den ruhenden Bindegewebszellen anzutreffen, von denen sie in der Regel ziemlich leicht zu unterscheiden sind. Obwohl sie an Größe bedeutend variieren, sind sie in der Regel etwas kleiner als die letztgenannten. Ihrer Gestalt nach sind sie im allgemeinen langgestreckt, mitunter spindelförmig, aber häufiger unregelmäßig in die Länge ausgezogen. Auch mehr oder weniger gerundete Formen sind recht oft anzutreffen. In der Peripherie der Histiozyten bemerkt man oft, aber nicht immer, zahlreiche kleine Plasmafortsätze. Am charakteristischsten sind für das Aussehen der Histiozyten ihre Kerne, die im allgemeinen von geringerem Umfang und von gerundeter Form als die der Bindegewebszellen sind. Sie werden von einer relativ dicken Kernmembran umgeben und sind gewöhnlich auf einer Längsseite mit einer tieferen Einsenkung versehen. In Sublimat-Eisenhämatoxylinpräparaten unterscheiden sie sich von den Kernen der Bindegewebszellen durch ihren größeren Gehalt an Chromatin, das dem ganzen Kern eine auffallend dunkle Tingierung verleiht und in groben Klumpen oder Balken auftritt. Außerdem trifft man

in dem Histiozytenkern eine oder mehrere grobe, nukleolenähnliche Körperchen an. Der feinere Bau des Zelleibes weicht in den Histiozyten wenig von dem der ruhenden Fibroblasten ab. In der Nähe des Kernes, gewöhnlich bei seinem einen Pol, findet man ein aus zwei Zentriolen und einer verbindenden Zentrodesmose bestehendes Mikrozentrum, das mit einem kleinen, von dem übrigen Zytoplasma kaum abstechenden runden oder ovalen Plasmagebiet umgeben ist. Im übrigen erscheint der Zelleib des Histiozyten homogen oder schwach retikuliert, abgesehen davon, daß in ihm, im Gegensatz zu dem Verhalten in der Mehrzahl der ruhenden Fibroblasten, fast regelmäßig vakuolenähnliche Hohlräume anzutreffen sind. In Fig. 3, Tafel III—IV ist ein Histiozyt (rechts) neben einem ruhenden Fibroblasten (links) in einem nach Zenker fixierten und mit Heidenhains Eisenhämatoxylin und van Giesons Gemisch gefärbten Präparat abgebildet. Die Verschiedenheit der Kerne der Zellen tritt in dem Bild sehr deutlich hervor.

Wenn man also im allgemeinen ohne größere Schwierigkeit in mit geeigneten Fixierungs- und Färbemethoden behandelten Präparaten zwischen ruhenden Fibroblasten und Histiozyten scheiden kann, gerät man dagegen in recht große Verlegenheit, wenn man sich an einer derartigen Zelldifferenzierung bei Präparaten versucht, wo die Kerne nur unvollständig tingiert sind, wie in den silberimprägnierten und chondriosomgefärbten Präparaten, in denen die Kernfärbung entweder mit Karmin oder mit Methylgrün erfolgt ist. In solchen Präparaten gibt also der Bau der Kerne keine sichere Anleitung. Auch findet man keine solche Verschiedenheiten im Aussehen der Silberimprägnierungsstrukturen bzw. der Chondriosomen zwischen den ruhenden Fibroblasten und den Zellen, in denen man Histiozyten vermuten könnte, daß sich dadurch eine Zelldifferenzierung ermöglichen ließe.

Auf die Frage, ob und inwieweit den gereizten Fibroblasten bzw. den Epithelioidzellen analoge histiozytäre Reizungsformen in dem menschlichen tuberkulösen Gewebe vorkommen, läßt sich in einer Studie der vorliegenden Art keine befriedigende Antwort geben. Obwohl die Kerne der gereizten tuberkulösen Zellen meistens mehr oder weniger gerundet sind, findet man doch in der großen Mehrzahl von ihnen vieles, was an die Struktur der Fibroblastenkerne erinnert. Man trifft jedoch außerdem in dem tuberkulösen Gewebe eine allerdings geringe Anzahl gereizter Zellformen an (Fig. 13 und 14, Tafel III—IV), die bezüglich ihrer Kernstruktur in recht hohem Grade an die Histiozyten gemahnen, indem ihre Kerne auffallend kompakt und chromatinreich sind und bei Behandlung mit Eisenhämatoxylin eine dunkle Farbe

annehmen. Es scheint keineswegs unmöglich, daß diese Zellen gereizte Histiozyten sein könnten, obgleich man zugeben muß, daß eine exakte Entscheidung dieser Frage schwierig ist, weil die Kerne der gereizten Fibroblasten bzw. der Epithelioidzellen sowohl in ihrem Chromatingehalt als in ihrem übrigen Bau bedeutend variieren. Betrachtet man den feineren Bau dieser Zellen in sublimatfixierten und mit Heidenhains Eisenhämatoxylin gefärbten Präparaten, so findet man, daß er sowohl im Aussehen des Mikrozentrums wie der übrigen Zelleibstrukturen in allem Wesentlichen dem entspricht, was wir früher bei den gereizten Fibroblasten bzw. den Epithelioidzellen festgestellt haben. Ob ein Unterschied zwischen den silberimprägnierbaren oder durch Chondriosomenfärbung darstellbaren Strukturen in den gereizten Histiozyten und den gereizten Fibroblasten bzw. den Epithelioidzellen vorhanden ist, entzieht sich wegen der Schwierigkeit, in solchen Präparaten die verschiedenen Zellformen zu identifizieren, jeder Beurteilung.

B. Die Endothelzellen.

Außer dem Histiozyten findet sich in dem menschlichen tuberkulösen Gewebe auch eine andere Zellform, die Gefäßendothelzelle, die zu Verwechslung mit dem Fibroblasten Anlaß geben kann.

Blutgefäße kommen bekanntlich in tuberkulösem Gewebe überhaupt spärlich vor, aber besonders in der Peripherie der Tuberkel sind doch nicht selten bei näherer Untersuchung Kapillaren anzutreffen. Die Endothelzellen, die in diesen Bildungen zu einfachen Röhrchen zusammengefügt sind, gleichen in ihrer Größe, Form und Struktur in hohem Grade den ruhenden Fibroblasten. Ihre Kerne sind jedoch vielleicht in der Regel etwas mehr gerundet und chromatinärmer als die der letzteren. Beim Studium der feineren Struktur der Endothelzellen in mit sublimathaltigen Fixiermitteln behandelten und mit Heidenhains Eisenhämatoxylin gefärbten Präparaten (Fig. 4, Tafel III—IV) findet man weder im Aussehen des Mikrozentrums noch der übrigen Strukturen irgendwelche Differenzen gegenüber den ruhenden Fibroblasten. Ebensowenig ist in silberimprägnierten (Fig. 3, Tafel VIII—IX) oder chondriosomgefärbten Präparaten ein Unterschied zwischen den eben genannten Zellarten zu entdecken.

Infolge der oben hervorgehobenen großen Ähnlichkeit im Aussehen der ruhenden Fibroblasten und der Endothelzellen kann man die letzteren nur in dem Maße identifizieren, wie sie an den Wänden der Kapillaren aneinanderhängen. Sind solche Zellen dagegen aus dem Zusammenhang mit dem Gefäß gerissen, so

lassen sie sich nicht mit Sicherheit von ruhenden Fibroblasten unterscheiden. Auch ist es unmöglich auszumachen, ob solche losgerissenen Endothelzellen sich weiter in der Richtung nach den Epithelioidzellen hin entwickeln können. In einer Untersuchung von der Art, wie sie hier vorliegt, läßt sich also auf Grund der großen Ähnlichkeit der Bindegewebs- und Endothelzellen nicht feststellen, welche Rolle die letzteren beim Aufbau der tuberkulösen Gewebe spielen.

C. Die Epithelzellen.

In tuberkulös affizierten parenchymatösen Organen (Niere, Testis, Epididymis) findet man fast immer Epithelzellen, die einzeln oder gruppenweise den zu den Bindesubstanzen gehörenden tuberkulösen Zellelementen beigemischt sind. Daß sich unter diesen eine gewisse Proliferation geltend macht, beobachtet man recht oft. Insbesondere wird die Aufmerksamkeit auf eine bedeutende Neubildung von Kanälen in den Nieren sowohl in dem tuberkulösen Gewebe wie in dessen unmittelbarer Nachbarschaft gelenkt. Bei Tuberkulose des subkutanen Gewebes ist bekanntlich ebenfalls oft eine bedeutende Proliferation des Hautepithels zu bemerken. Die neugebildeten Epithelzellen sind indes stets als solche zu erkennen und können nicht mit anderen Zellelementen verwechselt werden.

5. Anhang: Regressive Veränderungen der tuberkulösen Zellen.

Die Frage der degenerativen Erscheinungen in dem tuberkulösen Gewebe stellt ein recht umfangreiches Kapitel dar, das eigentlich außerhalb des Rahmens der vorliegenden Untersuchung fällt. Ich habe jedoch geglaubt, daß es von Interesse sein könnte, hier in Kürze über einige von mir gemachte Beobachtungen über die Einwirkung der Zelldegeneration auf die feinen Zellstrukturen in dem menschlichen tuberkulösen Gewebe zu berichten.

Regressive Erscheinungen sind in einer großen Anzahl von Zellen des Tuberkels zu erkennen, spärlicher in dessen peripheren Teilen, zahlreicher, je mehr man sich dem Zentrum nähert, das in der Regel von einer käsig nekrotischen Masse gebildet wird.

Eine sehr gewöhnliche Erscheinung in den tuberkulösen Zellelementen, besonders in den Epithelioid- und Riesenzellen ist das Vorkommen von Fettropfen und Vakuolen in ihrem Zytoplasma. Ob diese Erscheinung immer als ein Zeichen von Degeneration zu betrachten ist, habe ich nicht entscheiden können. Man darf aber wohl annehmen, daß wenigstens die Zellen, die große Mengen Fett oder große und zahlreiche Vakuolen enthalten,

alteriert sind. Das Fett kommt in Form von recht kleinen Tropfen vor und ist vorzugsweise in den peripheren Teilen des Zytoplasmas anzutreffen. Die Vakuolen sind von wechselnder Größe und Form und finden sich sowohl im Innen- als im Außenplasma, hauptsächlich aber im ersteren.

Zentrale Nekrosen sind in einer geringen Anzahl solcher großen Riesenzellen anzutreffen, die auch in anderen Hinsichten, namentlich bezüglich der Kerne, umfassende regressive Veränderungen aufweisen. Sie füllen einen größeren oder kleineren Teil des Innenplasmas aus und bestehen gewöhnlich aus einer amorphen, bei Hämatoxylinfärbung oft dunkel tingierten Masse. Auffallend ist, daß trotz dem Vorkommen solcher zentralen Nekrosen das Mikrozentrum nicht selten mehr oder weniger gut erhalten ist. Es ist oft in solchen Fällen gleich bei der nekrotischen Partie zu finden.

Unter den feineren Zellstrukturen ist es übrigens das Mikrozentrum, das anfangs am wenigsten von regressiven Prozessen in der Zelle beeinflußt zu werden scheint. Sogar in Zellen mit recht hochgradigen degenerativen Veränderungen treten die Zentriolen gewöhnlich recht deutlich hervor, haben ihre Größe und Form beibehalten und sind noch bisweilen durch Zentrodesmosen vereinigt.

Das Zytoretikulum scheint im Gegensatz zum Mikrozentrum ziemlich leicht einer Einwirkung seitens der Zelldegeneration zu unterliegen. Zwar glaubt man bei oberflächlicher Betrachtung reichlich fettgefüllter Zellen ein sehr deutliches Zytoretikulum zu finden. Bei näherer Besichtigung entdeckt man aber doch, daß die netzähnliche Struktur dadurch entstanden ist, daß das Zytoplasma zwischen den zahlreichen Fettkügelchen zu einem Wabensystem eingeklemmt worden ist. Von dem feinen Netzwerk des Zytoplasmas sieht man in solchen Zellen kaum eine Spur. Auch bei anderen Formen von Zelldegeneration scheint das Zytoretikulum leicht Schaden zu nehmen, indem es dabei oft undeutlich und unvollständig zu Gesicht kommt, oder es treten auch die Körnchen und Fäden abnorm plump hervor.

Auch die mit Silber imprägnierbaren Strukturen erleiden in den degenerierten tuberkulösen Zellen gewisse Veränderungen. Erstens scheint die Silberimprägnierung dieser noch ungleichmäßiger auszufallen als in nichtdegenerierten Zellen. Ferner sind die geschwärzten Strukturen in den degenerierten Zellen in der Regel auffallend plump und unvollständig. Und schließlich findet man in ihnen nicht selten größere oder kleinere geschwärzte Klumpen, die in den nicht degenerierten Zellen sehr selten sind.

Was dann die Chondriosomensubstanz anbelangt, beobachtet man, daß sie sich in hochgradig degenerierten tuberkulösen Zellen nicht mehr färbt. Bei weniger weit fortgeschrittener Degeneration der Zellen ist sie noch färbbar, aber insofern verändert, daß die Chondriosomenkörnchen bzw. die Stäbchen entweder auf eine vergleichsweise geringe Anzahl gröberer Klumpen von variierender Größe zusammengeschmolzen sind oder in etwas kleineren, schwach gefärbten, ringförmigen Gebilden bestehen. Das Zytoretikulum, an dem in nicht degenerierten Zellen die Chondriosomensubstanz befestigt zu sein scheint, ist in diesen Zellen in der Regel nicht zu entdecken.

Faßt man die obigen Beobachtungen zusammen, so erhellt, daß die feineren Zelleibstrukturen in dem menschlichen tuberkulösen Gewebe bis auf das Mikrozentrum oft bedeutende destruktive Veränderungen in den degenerierten Zellen aufweisen. Hierbei ist es vor allem das Zytoretikulum, welches zerstört wird. Zugleich und möglicherweise infolge des zuletzt Gesagten klumpen sich die mit Silber imprägnierbare wie auch die Chondriosomensubstanz zusammen, um bei einer weiter fortgeschrittenen Degeneration eventuell vollständig zu verschwinden.

IV. Auslegung der Untersuchungsergebnisse.

1. Die äußere Gestalt der Zellen. Die Kerne.

In dem menschlichen tuberkulösen Gewebe findet sich eine ununterbrochene Reihe von Übergangsformen von den ruhenden Fibroblasten an bis zu den Zellformen, die als Epithelioidzellen bezeichnet werden, und weiter zu den vielkernigen Riesenzellen. Der ruhende, meistens spindelförmige oder abgeplattet gerundete, plasmaarme Fibroblast geht bei zunehmender Reizung in mehr oder weniger angeschwollene, aber noch mit kräftigen Fortsätzen versehene progressive Entwicklungsformen über, von wo der Schritt zu der stark gerundeten, mit nur unbedeutenden Fortsätzen versehenen, plasmareichen Epithelioidzelle kein großer ist. Der Kern, der in den ruhenden Fibroblasten gewöhnlich den größeren Teil des Raumes des Zellleibes einnimmt und in der Regel eine stab- oder spindelähnliche Gestalt hat, ist in den gereizten Fibroblasten und den Epithelioidzellen nach der Peripherie hin verschoben. In diesen Zellen hat er sich abgerundet und eine mehr oder weniger sphärische, ovoidale, nieren- oder bohnenförmige Gestalt angenommen. Die Nukleolen haben nicht selten an Größe und Färbbarkeit zugenommen, die Menge des Chromatins ist gewöhnlich vermehrt, obwohl manche

Epithelioidzellenkerne infolge einer blasenförmigen Auftreibung chromatinarm erscheinen können.

Durch eine fortgesetzte Kernteilung in den mehr oder weniger stark gereizten Fibroblasten, gewöhnlich jedoch erst in den Epithelioidzellen, entstehen in dem menschlichen tuberkulösen Gewebe mehrkernige Zellen, sogenannte Riesenzellen, die durch einen gleichzeitig stattfindenden Zuwachs des Zelleibes eine beträchtliche Größe erreichen können. Die Kernteilung scheint stets auf amitotischem Wege durch Abschnürung vor sich zu gehen, auf eine Bildung mehrkerniger Zellen durch Karyokinese deutet nichts.

Die neugebildeten jugendlichen Riesenzellen, die von manchen Autoren auch als „mehrkernige Epithelioidzellen" bezeichnet worden sind, sind mit zwei oder einigen wenigen stets exzentrisch liegenden, meist in fortgesetzter amitotischer Teilung begriffenen Kernen versehen. Ihr Zelleib ist gewöhnlich etwas umfangreicher als der der einkernigen Zellelemente. Im übrigen zeigen sie in allem Wesentlichen denselben gröberen Bau wie die Epithelioidzellen bzw. die gereizten Fibroblasten. Auch die großen kernreichen Riesenzellen besitzen einen Bau, der gewöhnlich recht stark an den der Epithelioidzellen erinnert. In dem gewaltigen, in der Regel abgeplattet gerundeten, selten mit einer größeren Anzahl Plasmafortsätze versehenen oder unregelmäßig geformten Zelleib nehmen die zahlreichen Kerne stets eine periphere wandständige Lage ein. Gewöhnlich sind sie in einer oder mehreren Schichten so nebeneinander angeordnet, daß sie auf Schnitten eine ring- oder hufeisenförmige Figur in der Nähe des Zellrandes bilden (Langhansscher Typus). Bisweilen findet man auch, daß sie sich in einem einzigen Haufen am einen Pol der Zelle oder in zwei Gruppen einander gegenüber gesammelt haben. Die Kerne der großen Riesenzellen sind oft etwas chromatinreicher als die der Epithelioidzellen und der jugendlichen Riesenzellen. In manchen auch sehr großen und kernreichen Riesenzellen findet man Zeichen einer immer noch fortdauernden Kernabschnürung. In anderen scheint die Kernteilung, wenn man nach den gleichmäßig konturierenden Kernen urteilen darf, entweder aufgehört zu haben oder in Stillstand geraten zu sein. Unter den einkernigen sowohl als unter den mehrkernigen tuberkulösen Zellelementen beobachtet man nicht selten deutliche Verschmelzungsphänomene. Besonders die zuletzt genannten Zellen zeigen eine recht große Neigung zur Bildung komplexer Zellformationen, in denen die Kerne

bestrebt sind, eine ähnliche wandständige Lage wie früher in den einzelnen Komponentenzellen einzunehmen, und in denen oft eine der Komponentenzellen das Bild beherrscht, indem sie gleichsam eine größere Hauptzelle darstellt, an der die übrigen Komponenten mehr oder weniger innig mittels Plasmabrücken anhängen. Sichere Zeichen einer so vollständigen Verschmelzung der Zellen des tuberkulösen Gewebes, daß neue Zellindividuen entständen, habe ich indes nicht beobachten und folglich keine wirkliche Riesenzellenbildung finden können.

Meine Beobachtungen über den allgemeinen Bau und die Kernstruktur der Zellelemente in dem menschlichen tuberkulösen Gewebe stimmen in den großen Zügen gut mit den Angaben zahlreicher früherer Forscher überein. So findet man, daß die ruhenden Fibroblasten im Tuberkelgewebe in den bezeichneten Hinsichten dem entsprechen, was von diesen Zellen allgemein bekannt ist. Die gereizten Fibroblasten besitzen eine große Ähnlichkeit nicht nur mit den progressiv entwickelten Bindegewebszellformen, die vor allem von Wallgren, von Fieandt und Homén in Tieren bei experimentell angelegter Tuberkulose beschrieben worden sind, sondern auch mit den Fibroblastenformen, die Maximow (1902, 1904, 1905) u. a. in aseptisch und eiterig entzündetem Gewebe bei verschiedenen Tierarten geschildert haben. Auch für den gröberen Bau der Epithelioid- und Riesenzellen findet man in meinen Untersuchungen der Hauptsache nach eine Bestätigung von früherher bekannter Tatsachen.

Über die Art der Entstehung der tuberkulösen Riesenzellen sind die Ansichten von altersher geteilt. Obwohl sich früher einige Autoren dahin ausgesprochen haben, daß diese Zellen sich aus exsudatgefüllten kleinen Gefäßen [Klebs (1894)] oder durch Abschnürung solider Gefäßsprossen [Babes (1900)] bilden könnten, dürften wohl heute nur wenige Forscher die Entstehung der tuberkulösen Riesenzellen entweder aus fertig gebildeten Epithelioidzellen oder aus den Vorstufen der letzteren leugnen. Die Meinungsverschiedenheit bezieht sich gegenwärtig eigentlich auf die Frage, ob sich die tuberkulösen Riesenzellen durch eine Verschmelzung mehrerer verschiedener Zellen oder durch eine fortgesetzte Kernteilung in einer und derselben Zelle bilden. Als Verfechter der erstgenannten, d. h. der Konfluierungstheorie, traten früher auf Yersin (1888), Kostenitsch und Wolkow (1892), Borrel (1893), Kockel (1896), Miller (1902), Barbacci (1902) u. a., und in späterer Zeit unter anderen Joest und Emshoff (1912, 1, 2), Kiyono (1914) und Foot (1920). Als Anhänger der anderen Meinungsrichtung finden wir früher

vor allem Weigert (1885, 1888), unterstützt von v. Baumgarten (1885/86), Wechsberg (1901), Oppenheimer (1908) u. a., und später unter anderen Wakabayashi, Herxheimer und Roth sowie Lewis und Webster und Braun. Die Kernbildung sollte nach der Ansicht der meisten zu der zweiten Gruppe gehörenden Forscher auf amitotischem Weg, nicht durch Karyokinese vor sich gehen. Von einigen Seiten ist man jedoch auch für die Anschauung eingetreten, daß beide vorerwähnten Auffassungen, wenigstens unter gewissen Umständen, als richtig anzuerkennen seien. Nach dieser Betrachtungsweise, die unter anderem Buday (1906), Wallgren, v. Fieandt und Homén zu ihren Anhängern zählt, bilden sich die mehrkernigen Zellen in dem tuberkulösen Gewebe teils durch eine Zellkonfluenz, teils durch eine fortgesetzte amitotische Kernteilung in einer einzigen Zelle.

Meine Beobachtungen über die Kernteilung in den ein- und mehrkernigen tuberkulösen Zellelementen veranlassen mich, mich den Autoren anzuschließen, die die Entstehung der tuberkulösen Riesenzellen aus einer einzigen Zelle durch amitotische Kernteilung herleiten. Trotzdem in mehreren Fällen ausgedehnte Konfluenzerscheinungen zwischen den Zellen des Tuberkels wahrzunehmen sind, scheint es doch, als ob dabei keine wirkliche Riesenzellenbildung stattfinde. Alles dies gilt natürlich nur von den Zellen in den von mir untersuchten menschlichen Organen und kann nicht ohne weiteres auf anderes Material, vor allem nicht auf solches von Tieren angewandt werden.

2. Das Mikrozentrum.

Das Mikrozentrum, das in den ruhenden Fibroblasten des menschlichen tuberkulösen Gewebes aus zwei gleichgroßen, kugeligen, durch eine Zentralbrücke vereinigten, gewöhnlich nahe dem einen Pol oder der Längsseite des Kerns gelegenen Zentriolen besteht, zählt in den Reizungsformen der Bindegewebszellen 3—5, in den Epithelioidzellen gewöhnlich 5, oft an Größe leicht variierende Zentralkörperchen, die in diesen Zellen in der Mitte des Zelleibs, bisweilen dicht aneinander, im anderen Fall in einigem Abstand voneinander liegen und durch Zentrodesmosen in verschiedenen Richtungen verbunden sind.

In den jugendlichen, mit nur zwei oder einigen wenigen Kernen versehenen Riesenzellen hat das Mikrozentrum im großen ganzen dasselbe Aussehen wie in den Epithelioidzellen behalten, wiewohl die Zahl der Zentriolen oft schon hier etwas vermehrt

ist und die einzelnen Zentriolen vielleicht etwas mehr an Größe variieren als in den eben erwähnten Zellformen. Mit zunehmender Zellgröße und Kernzahl wächst das Mikrozentrum an, so daß die fortwährend in großer Ausdehnung durch Zentrodesmosen verbundenen Zentriolen zu Dutzenden, ja zu Hunderten gerechnet werden können. In einer relativ geringen Anzahl Riesenzellen sind zwei oder noch mehr Mikrozentren anzutreffen. Diese Bildungen liegen in dem hellen, kernfreien Innenplasma der Riesenzellen, in dem sie gewöhnlich eine zentrale Lage einnehmen, obwohl auch Riesenzellen mit mehr oder weniger exzentrischen Mikrozentren nicht ganz selten zu beobachten sind.

Nach Form und Ausdehnung variieren die Mikrozentren der Riesenzellen recht stark in den verschiedenen Zellindividuen. Indes scheint ein bemerkenswertes gegenseitiges Verhalten in der Gestalt des Mikrozentrums und der Kerne zu herrschen. Es zeigt sich nämlich, daß in den Zellen, deren Kerne glatt konturiert sind und keine Zeichen einer Abschnürung aufweisen, die Zentriolen von etwa gleicher Größe und in der Regel ring- oder eigentlich hohlkugelförmig in der Mitte der Zelle angeordnet sind, während in den Zellen, deren Kerne, nach den zahlreichen Einschnürungsfiguren zu urteilen, im Begriff sind, sich zu teilen, die Zentriolen meistens an Größe wechseln und mehr oder weniger unregelmäßig über ein größeres Gebiet zerstreut sind. Außer dem eigentlichen Mikrozentrum sind in einer größeren Anzahl von Riesenzellen einzelne oder in kleineren Gruppen angehäufte zentriolenähnliche Körnchen anzutreffen. Ob diese Körnchen wirklich Zentriolen sind, habe ich nicht zu entscheiden vermocht.

Was das Mikrozentrum des ruhenden Fibroblasten anbelangt, stimmen meine Beobachtungen insofern mit den Befunden früherer Forscher, Flemmings (1891), Spulers (1896), Zimmermanns (1898), Maximows (1902) und Wallgrens (1910) überein, als es nach meinen Feststellungen aus zwei Zentriolen besteht. Daneben aber habe ich die Zentriolen durch Zentrodesmosen vereinigt gefunden, was frühere Autoren, wie sie angeben, nicht gesehen haben[1]). Ferner bestätigen meine

1) Das Vorkommen von Zentrodesmosen in den Mikrozentren der ruhenden Bindegewebszellen habe ich außer in tuberkulösem Gewebe auch in intramuskulärem Gewebe von Extremitäten, die wegen bösartiger Geschwülste in denselben operativ entfernt worden waren, nachweisen können.

Beobachtungen der gereizten Fibroblasten die Richtigkeit der Feststellungen Maximows, Wallgrens, v. Fieandts und Homéns über das Verhalten des Mikrozentrums in den fraglichen Zellen sowohl in bezug auf die Vermehrung der Zentriolenzahl, als auf das Vorhandensein von Zentrodesmosen. Betreffs der Mikrozentren der tuberkulösen Epithelioidzellen fallen meine Resultate der Hauptsache nach mit den Befunden Wallgrens, v. Fieandts, Herxheimers und Roths und Brauns zusammen.

Von diesen Forschern unterscheidet v. Fieandt bei der experimentellen, meningealen und intrazerebralen Gehirntuberkulose beim Hunde zwischen zwei genetisch verschiedenen Epithelioidzelltypen — dem epithelioiden Polyblasten und dem epithelioiden Fibroblasten —, und gibt an, daß die Zentriolen in dem ersteren Zelltypus vergleichsweise zahlreich und so dicht beieinander angehäuft seien, daß ihre Zählung oft auf Schwierigkeiten stieß, während in dem letzteren Typus die Anzahl der Zentralkörperchen gering sei und nur ausnahmsweise vier übersteige, daß sie oft paarweise angeordnet und über ein größeres Gebiet des zentralen Plasmas zerstreut seien. Auch ich habe beobachtet, daß die Zentriolen bei den Epithelioidzellen des menschlichen tuberkulösen Gewebes etwas an Zahl wechseln und bisweilen dicht beieinander, bisweilen ein Stück auseinandergerissen liegen. In diesem Umstand habe ich jedoch nicht wie v. Fieandt eine Stütze für die Annahme finden können, daß die fraglichen Zellen von verschiedener Herkunft wären, da ich das Vorhandensein aller Übergänge zwischen den Epithelioidzellenmikrozentren verschiedenen Aussehens zu konstatieren vermochte. Ich wäre eher geneigt anzunehmen, daß die Variationen in den Mikrozentren der Epithelioidzellen bzw. der gereizten Fibroblasten wenigstens beim Menschen in irgendeinem Zusammenhang mit der Funktion des Kerns analog dem Verhalten bei den Riesenzellen stehen. Eine direkte Stütze für diese Annahme habe ich jedoch in meinem Material nicht gefunden, vielleicht darum, weil die Epithelioidzellen äußerst schwer in Serienschnitten zu verfolgen sind, und man in einem einzelnen Schnitt in der Regel nicht entscheiden kann, ob der Kern in beginnender amitotischer Teilung begriffen ist oder nicht.

In bezug auf die tuberkulösen Riesenzellen stehen meine Beobachtungen in vollem Einklang mit Wallgrens durch v. Fieandt, Homén, Wakabayashi, Herxheimer und Roth und Braun bestätigter Entdeckung, daß die fraglichen Bildungen mit einem oder mehreren, oft von einer beträchtlichen Anzahl Zentriolen gebildeten Mikrozentren ver-

sehen sind. Betreffs der Zahl und Lage der Zentriolengruppen in der Riesenzelle schließe ich mich zunächst Wakabayashi an, der bei menschlicher Tuberkulose meistens bloß ein zentral gelegenes Mikrozentrum in jeder Riesenzelle und relativ selten eine exzentrische Lage desselben oder multiple Zentriolengruppen in derselben Zelle gefunden hat. Über die Anzahl der Mikrozentren will ich mich jedoch nicht mit voller Bestimmtheit aussprechen, weil ich, wie schon früher hervorgehoben, in manchen Riesenzellen außer dem zentral gelegenen, großen Mikrozentrum mehr peripherwärts kleinere Gruppen von Körnchen mit zentriolenähnlichem Aussehen beobachtet habe, über deren Natur ich nicht zu einer klaren Auffassung gelangt bin. Vorausgesetzt, daß diese Körnchengruppen wirklich aus Zentriolen bestehen, kann man, wenn man so will, in Übereinstimmung mit Herxheimer und Roth in einer Anzahl großer tuberkulöser Riesenzellen die Zentriolen in einen zentralen „Hauptschwarm" und einen oder mehrere periphere „Nebenschwärme" einteilen. Riesenzellen mit multiplen Mikrozentren des Typus, den Wallgren außer unizentrischen Riesenzellen bei Tuberkulose in der Kaninchenleber gefunden hat — eine Anzahl kleinere, gleich innerhalb des Kernrings gelegene Zentriolengruppen, aber keine Zentriolengruppe in der Mitte der Zelle —, habe ich in meinen Präparaten nicht entdecken können. Da diese von Wallgren beschriebenen Riesenzellen offenbar durch Konfluenz entstehen und die darin befindlichen Zentriolengruppen augenscheinlich nur die Mikrozentren der Komponenten sind, hatte man in dem menschlichen tuberkulösen Gewebe, in dem sich die Riesenzellen auf andere Weise zu bilden scheinen, auch keine mehrkernigen Zellen von diesem Aussehen zu erwarten.

Im Hinblick auf das Aussehen des einzelnen Mikrozentrums stimmen meine Befunde mit Wakabayashis durch Herxheimer und Roth und Braun bestätigter Beobachtung überein, daß dasselbe eine sehr wechselnde Form haben und aus einer Anzahl dicht zusammengedrängter oder über ein größeres Plasmagebiet zerstreuter Zentriolen bestehen kann. In der zerstreuten Lage der Zentriolen habe ich jedoch nicht wie Herxheimer und Roth ein Zeichen einer durch Auflockerung des Plasmas ermöglichten Wanderung der Zellen nach der Peripherie der Zelle, um sich dort zu neuen Mikrozentren zu vereinigen, gesehen, sondern ich möchte, wie schon früher hervorgehoben, die zerstreute Lage der Zentriolen mit den Teilungserscheinungen in den Kernen in Zusammenhang bringen. Gegen eine wirkliche Befreiung der Zentriolen von dem Mikrozentrum scheint zu sprechen, daß ich

die Zentriolen auch in recht ausgedehnten und unregelmäßig geformten Mikrozentren in großem Umfang durch Zentrodesmosen vereinigt gefunden habe, was meine Vorgänger nur in ganz kleinen jugendlichen Riesenzellen beobachtet zu haben scheinen.

Was schließlich das Aussehen der Zentriolen selbst anbelangt, kann ich durchaus nicht der Behauptung Wakabayashis beistimmen, daß sie immer von gleicher Größe wären. Im Gegenteil habe ich oft, vor allem in den Zellen, in denen ich Kernteilungserscheinungen wahrgenommen habe, Variationen in ihrer Größe festgestellt. Ähnliche Beobachtungen sind in den tuberkulösen Riesenzellen von Rindern auch durch Braun gemacht worden.

Da wir nun wissen, daß die Mitte der tuberkulösen Riesenzelle von dem Mikrozentrum und anderen subtilen Zellstrukturen eingenommen ist, kann die bekannte, von Weigert aufgestellte und früher in weiten Kreisen akzeptierte Theorie, welche die Entstehung der Riesenzellen durch eine infolge partieller (zentraler) Plasmanekrose unvollständige Teilung annimmt, nicht mehr aufrechterhalten werden. Dies ist auch von Wakabayashi, Herxheimer und Roth und Braun hervorgehoben worden. Der Umstand, daß ich wie Herxheimer und Roth und Braun das Vorhandensein zentraler Nekrosen in manchen großen Riesenzellen habe nachweisen können, braucht durchaus nicht für die Weigertsche Theorie zu sprechen, da die so entarteten Zellen offenbar ältere, nicht mehr entwicklungsfähige Individuen waren, während die jungen, in Entwicklung begriffenen Zellen jedes Zeichens einer Plasmanekrose entbehrten.

Da sich also die Annahme Weigerts, daß die Entstehung der tuberkulösen Riesenzellen durch eine partielle Plasmanekrose verursacht sei, als unrichtig erwiesen hat, fragt man sich, was in dem tuberkulösen Gewebe die Bildung mehrkerniger Zellformationen hervorruft. Eine befriedigende Antwort läßt sich gegenwärtig nicht auf diese Frage geben. Da jedoch meine Beobachtungen dafür sprechen, daß zwischen dem Mikrozentrum der tuberkulösen Riesenzelle und ihrer in amitotischer Teilung begriffenen Kerne eine gewisse Wechselwirkung herrscht, liegt der Gedanke nahe, daß das tuberkulöse Virus zu derselben Zeit, wo es bei der Riesenzellenbildung das morphologische Aussehen des Mikrozentrums umgestaltet, auch auf irgendeine Weise dessen Funktion in dem Sinne beeinflussen könnte, daß eine fortgesetzte amitotische Kernteilung die Folge davon wäre.

3. Die perizentrische Plasmadifferenzierung.

Sieht man von einer inkonstant vorkommenden hellen Randschicht ab, so besteht der Zelleib des ruhenden Fibroblasten beim Menschen aus einem fast gleichmäßigen, schwach basophilen Zytoplasma. Nur in der unmittelbaren Umgebung des Mikrozentrums ist in der Regel bei Färbung mit Eisenhämatoxylin nach Fixierung des Materials mit sublimathaltigen Flüssigkeiten eine kleine, schwach hervortretende, undeutlich abgegrenzte hellere Plasmapartie zu beobachten. Bei der progressiven Entwicklung, die der Fibroblast in dem tuberkulösen Gewebe durchmacht, findet man, daß in dem das Mikrozentrum umgebenden Zytoplasma eine bedeutende Differenzierung vor sich geht. Die helle Plasmazone — das Innenplasma — beginnt immer mehr an Umfang zuzunehmen, gewinnt sphärische oder ovoidale Gestalt und grenzt sich mehr oder weniger deutlich von dem übrigen basophilen Zytoplasma — dem Außenplasma — ab. Das Innenplasma nimmt nebst dem Mikrozentrum die Mitte des Zelleibs ein und verursacht offenbar die Abrundung der Zelle und die exzentrische Lage des Kerns. Schon in einer großen Anzahl gereizter Fibroblasten findet man, daß die innerste, in der unmittelbaren Umgebung des Mikrozentrums befindliche Partie des Innenplasmas sich zu einem sphärischen, dunkler färbbaren Zentroplasma entwickelt hat. Die obenerwähnte Plasmadifferenzierung tritt am deutlichsten in den Epithelioidzellen hervor, in denen man also stets zwei oder drei konzentrische Zonen beobachten kann: das kernführende, basophile Außenplasma, das das Mikrozentrum umschließende helle Innenplasma und gewöhnlich dazu das Zentroplasma. In den Fällen, wo eine helle Randschicht im Außenplasma und außerdem eine zweischichtige Einteilung des Zentroplasmas vorhanden ist, kann man sogar von vier oder fünf konzentrischen Schichten im Zytoplasma der Epithelioidzelle sprechen.

Die perizentrische Plasmadifferenzierung ist in verschiedenen Zellindividuen sehr verschieden deutlich entwickelt. So findet man, daß die Grenze zwischen dem Innen- und Außenplasma in manchen gereizten Fibroblasten und Epithelioidzellen sehr scharf markiert ist, während die verschiedenen Zonen in anderen nur allmählich ineinander übergehen. Auch der Kontrast zwischen den

hellen und den dunklen Plasmaschichten tritt in verschiedenen Zellen mit sehr verschiedener Stärke hervor.

In den jugendlichen Riesenzellen ist die perizentrische Plasmadifferenzierung der Hauptsache nach von derselben Beschaffenheit wie in den Epithelioidzellen. Indes findet man, daß diese Differenzierung mit zunehmender Zellgröße und Kernzahl immer undeutlicher zu werden beginnt, indem der Kontrast zwischen den verschiedenen Plasmaschichten sich abschwächt und die Abgrenzung diffuser wird. Das Zentroplasma, wo ein solches vorhanden ist, folgt in der Regel der Form des Mikrozentrums und erhält dadurch oft eine Gestalt, die in bedeutendem Grad von der sphärischen abweicht. In Riesenzellen, die mit zwei oder mehreren Mikrozentren versehen sind, trifft man oft ein Zentroplasma um jedes Mikrozentrum an. Trotzdem kann man jedoch in den meisten, auch in großen Riesenzellen Spuren einer der Hauptsache nach ähnlichen perizentrischen Plasmaeinteilung wie in den gereizten Fibroblasten und den Epithelioidzellen finden.

Unter allen Forschern, die das Mikrozentrum in nicht entzündlich gereizten Bindegewebszellen untersucht haben, habe ich nur einen, nämlich Spuler, gefunden, der das Vorkommen einer Plasmadifferenzierung, einen „hellen Hof" um das Mikrozentrum (in Bindegewebszellen aus menschlichem embryonalen Gewebe), beschrieben hat. Maximow und Wallgren geben ausdrücklich an, daß sie die Zentriolen der ruhenden Fibroblasten beim Kaninchen nicht von einem differenzierten Plasmahof umgeben gefunden haben[1]). In entzündlich gereizten Bindegewebszellen haben Maximow (bei aseptischer und eiteriger Entzündung) sowie Wallgren, v. Fieandt und Homén (bei experimentell angelegter Tuberkulose) bei Tieren das Mikrozentrum umgebende Plasmadifferenzierungen in Form von größeren oder kleineren, bei Färbung mit basischen Farbstoffen als sphärische oder ovoidale, deutlicher oder diffuser abgegrenzte helle „Plasmahöfe" hervortretenden Bildungen beobachtet. Die von mir untersuchten gereizten menschlichen Bindegewebszellen scheinen in der Regel eine entwickeltere perizentrische Plasmadifferenzierung zu zeigen, als die genannten Forscher in ihrem Material be-

1) Das Vorkommen der erwähnten Plasmadifferenzierung habe ich auch in ruhenden Fibroblasten aus menschlichem nicht tuberkulösen und auch nicht auf andere Weise entzündlich gereizten Gewebe konstatieren können.

merkt haben. Besonders scheint ein Zentroplasma gar nicht von Maximow und nur andeutungsweise von Wallgren und v. Fieandt beobachtet worden zu sein, während ich in einer großen Anzahl mäßig und stark gereizter Fibroblasten eine wohlentwickelte Bildung dieser Art gefunden habe. Nach v. Fieandt wäre die Grenze zwischen dem hellen Plasmahof und dem übrigen basophilen Zytoplasma stets scharf markiert (in gereizten Fibroblasten beim Hund). Dies habe ich in meinem Material durchaus nicht immer gefunden, sondern im Gegenteil habe ich in einer nicht geringen Anzahl gereizter Fibroblasten eine recht diffuse Grenze zwischen den erwähnten Plasmagebieten beobachtet. In dieselbe Richtung wie meine Befunde deuten auch die Beobachtungen Wallgrens über die gereizten Fibroblasten in der tuberkulösen Kaninchenleber.

Meine Beobachtungen über die perizentrische Plasmadifferenzierung in den tuberkulösen Epithelioid- und Riesenzellen stimmen in ihren Hauptzügen recht gut mit dem überein, was frühere Forscher auf diesem Gebiet gefunden haben. In einigen Hinsichten weichen jedoch meine Resultate von denen meiner meisten Vorgänger ab. So habe ich keine radiäre Strahlung im Innenplasma dieser Zellen finden können, außer vielleicht andeutungsweise in einzelnen Epithelioidzellen. In dieser Beziehung stimmen meine Beobachtungen vollständig mit denjenigen Brauns überein. Recht oft kann man allerdings den scheinbaren Eindruck einer radiären Strahlung um die Mikrozentren der Epithelioidzellen und der kleineren Riesenzellen erhalten. Bei der Anwendung starker Vergrößerungen bemerkt man aber doch leicht, daß es sich hier nur um wenige, gewöhnlich unregelmäßig verlaufende feine Fäden handelt, die nichts anderes als Teile des durch den ganzen Zelleib ausgespannten Zytorektikulums sind. „Ein achromatisches, radiär angeordnetes, absolut regelmäßiges Speichensystem", das in manchen Retikulumendothelien und Epithelioidzellen nach Herxheimer und Roth von der Gegend des Mikrozentrums ausgehen und sich bis zum Rand der hellen Plasmapartie erstrecken würde, habe ich nie in meinem Material bemerken können. Es scheint mir daher, wie es auch Braun vorgekommen ist, als ob sich die von Wakabayashi und Herxheimer und Roth verwendete Bezeichnung „Sphäre" nicht für die das Mikrozentrum umgebende helle Plasmapartie eignete. Wenigstens sprechen die Resultate meiner Untersuchungen nicht dafür, daß diese Plasmapartie mit der van Benedenschen Sphäre identisch wäre. Damit soll jedoch nicht etwa gesagt sein, daß die perizentrische Plasmadifferenzierung nicht irgendwie mit der Tätigkeit des Mikrozentrums zusammenhänge, vielmehr scheint es sehr wahrschein-

lich, daß sie untereinander in einer innigen Wechselwirkung stehen.

Als ein differentialdiagnostisches Unterscheidungsmerkmal der „epithelioiden Fibroblasten" und der „epithelioiden Polyblasten" beim Hund gibt v. Fieandt außer der schon früher berührten Verschiedenheit im Bau des Mikrozentrums auch Unterschiede im Aussehen der perizentrischen Plasmadifferenzierung an, indem er hervorhebt, daß die Grenze zwischen dem das Mikrozentrum umgebenden inneren Plasmahof und dem äußeren Plasma in den erstgenannten Zellen sehr scharf, in den letztgenannten dagegen diffus sei, und ferner, daß sich in den „epithelioiden Polyblasten" eine deutliche radiäre Stellung geltend mache, in den „epithelioiden Fibroblasten" im allgemeinen nicht. Obwohl ich annehmen zu dürfen glaube, daß die von mir bemerkten Epithelioidzellen wenigstens zum überwiegenden Teil von genetisch gleichem Ursprung sind, habe ich doch für mein Material wie auch Braun bei Rindern die Abgrenzung des Innenplasmas vom Außenplasma in den verschiedenen Zellindividuen sehr verschieden scharf gefunden.

In den großen einkernigen Knochenmarksriesenzellen bezeichnet Heidenhain (1907) die von dem hohlkugelförmigen und von Öffnungen durchbrochenen Kern umgebene innere Plasmapartie als ein „Endoplasma", den peripheren, außerhalb des Kerns gelegenen Zytoplasmaabschnitt als ein „Exoplasma". Nach Wakabayashi kann man sich für die tuberkulösen Riesenzellen derselben Bezeichnungsweise bedienen. Braun gebraucht diese Ausdrücke nicht nur für die tuberkulösen Riesenzellen, sondern auch für die Epithelioidzellen, und er meint mit Exoplasma den äußeren, kernführenden, gewöhnlich dunkelgefärbten Teil des Zelleibs, mit Endoplasma (in den Epithelioidzellen endoplasmatische Zone) das innere, um das Mikrozentrum gelegene, gewöhnlich hellere Plasmagebiet.

Gegen die Angemessenheit der Ausdrücke Exoplasma und Endoplasma zur Bezeichnung perizentrischer Plasmadifferenzierungen in den ein- und mehrkernigen tuberkulösen Zellelementen in dem Sinn, wie Wakabayashi und Braun vorgeschlagen haben, hege ich recht schwere Bedenken. Die erwähnten Ausdrücke stammen ursprünglich aus der Protistenlehre, nach der in einzelligen Organismen unter Ekto- oder Exoplasma eine oft vorhandene, gewöhnlich strukturlose äußerste Plasmaschicht von etwas festerer Konsistenz als das innere, beweglichere, körnige Endoplasma, das unter anderem den Kern einschließt, zu verstehen ist. Obwohl die Ansichten darüber, was in den Metazoenzellen als Exoplasma und Endoplasma zu bezeichnen sei, in mehreren Hin-

sichten geteilt sind, dürfte doch im allgemeinen, wie Stöhr (1910) in seinem Lehrbuch der Histologie angibt, unter „Hautschicht", „Exoplasma", „Plasmahaut" eine oberflächliche, der Mikrosomen entbehrende Schicht zu verstehen sein, welche hyalin, zugleich etwas fester und chemisch verschieden, vielleicht eine besondere Funktion besitzt, während man im allgemeinen mit Endoplasma den ganzen übrigen, Mikrozentrum und Kern einschließenden Zelleib meinen dürfte. In Übereinstimmung mit der obigen Anschauungsweise haben beispielsweise Wallgren und v. Fieandt in den tuberkulösen Epithelioidzellen als Exo- bzw. Ektoplasma die in mehreren von diesen vorhandene dünne, helle Randschicht bezeichnet, v. Fieandt gibt ferner an, daß er zu dem Endoplasma den ganzen übrigen Zelleib rechne, darin einbegriffen den hellen Hof und das ihn umgebende kernführende Zytoplasma. Da also verschiedene Autoren mit den Ausdrücken Exoplasma und Endoplasma verschiedene Teile des Zelleibs auch in tuberkulösen Zellelementen bezeichnen, habe ich es nicht angebracht gefunden, mich ihrer zu bedienen. Ich habe statt dessen, wie früher hervorgehoben, die Bezeichnungen Außenplasma und Innenplasma gebraucht, die auch von Heidenhain als Synonyme des Exo- und Endoplasmas der Knochenmarksriesenzellen angewendet worden sind. Da diese Bezeichnungen, soviel ich weiß, sonst nicht für Exo- und Endoplasma üblich sind, dürften Verwechslungen ausgeschlossen sein. Das Innenplasma ist also identisch mit Wallgrens, v. Fieandts und Horneens „hellem Hof", Herxheimers und Roths „Sphäre", Wakabayashis und Brauns Endoplasma bzw. endoplasmatischer Zone, das Außenplasma mit Wakabayashis und Brauns Exoplasma. Das Plasmagebiet hinwieder, das Wallgren und v. Fieandt Exoplasma bzw. Ektoplasma nennen, bezeichne ich als eine Randschicht des Außenplasmas. Was schließlich den innersten in manchen Epithelioid- und Riesenzellen vorhandenen, zwischen und zunächst um die Zentriolen wahrnehmbaren dunkelgefärbten Abschnitt des Innenplasmas anbelangt, hat Braun ihn als ein Zentroplasma bezeichnet. Da mir dieser Ausdruck die erwähnte Bildung, die offenbar mit dem, was im allgemeinen mit einem „Zentroplasma" gemeint wird, gut zu charakterisieren scheint, habe auch ich mich desselben bedient.

4. Das Zytoretikulum.

In den Zellelementen des menschlichen tuberkulösen Gewebes läßt sich mittels geeigneter Fixier- und Färbemethoden ein Plasmanetz, ein Zytoretikulum, darstellen, das in den ruhenden Bindegewebszellen nur relativ wenig entwickelt ist, aber in den gereiz-

ten Fibroblasten und in den Epithelioid- und Riesenzellen einen bedeutenden Grad von Differenzierung zeigt. Es gelingt vor allem in mit sublimathaltigen Fixiermitteln behandelten und mit Heidenhains Eisenhämatoxylin gefärbten Präparaten diese Netzstruktur hervortreten zu lassen, doch auch durch Silberimprägnierung nach Golgi oder Cajal oder auch durch Behandlung zur Darstellung der Chondriosomensubstanz nach der Färbung von Galeotti-Pappadia bei Müller-Formol-Schridde-Material erhält man nicht selten eine mehr oder weniger vollständige Imprägnierung bzw. Tingierung des erwähnten Zytoretikulums.

Im Zytoplasma des ruhenden Fibroblasten findet man in der Regel nur ein unvollständiges, undeutlich erkennbares Netzwerk, gebildet von kleinen Körnchen, die in verschiedenen Richtungen von feinen Fäden verbunden werden. Bei zunehmender Reizung tritt das Retikulum immer deutlicher hervor, um in den Epithelioid- und Riesenzellen seine Vollendung zu erreichen. In diesen Zellen ist das Zytoplasma mit vom Mikrozentrum ausgehenden, nach allen Teilen des Zelleibs, oft bis zu dessen äußerster Schicht laufenden äußerst feinen Fäden durchspannt, die zusammen ein Netzwerk bilden, dessen Knotenpunkte durch gleichfalls feinste Körnchen markiert sind. Obwohl man in der geschilderten Netzanordnung nicht immer eine Planmäßigkeit finden kann, beobachtet man doch oft, daß die radiär verlaufenden Fäden, namentlich im Innenplasma, deutlicher hervortreten als die anderen. In manchen Fällen sind außerdem gewisse der konzentrisch verlaufenden Fäden besonders markiert, wobei das Zytoretikulum um das Mikrozentrum ein eigentümlich radiärkonzentrisches Aussehen mit dem Mikrozentrum als Mittelpunkt annimmt. In den Riesenzellen, namentlich in den größeren, findet man nur ausnahmsweise eine Planmäßigkeit in der Netzanordnung, obwohl die Fäden und Körnchen in ihnen oft mit besonderer Schärfe hervortreten.

Das oben beschriebene, in den tuberkulösen Zellelementen in der Regel doch so gut entwickelte Zytoretikulum scheint merkwürdigerweise von früheren Forschern nur in relativ geringem Grade beachtet worden zu sein. Doch findet man in den Arbeiten mehrerer Autoren Beschreibungen von Fadenstrukturen, die wenigstens einigermaßen mit dem von mir gefundenen plasmatischen Netzwerk identisch zu sein scheinen.

In den ruhenden Fibroblasten des Kaninchens gibt so Maximow das Vorkommen einer „zarten, netzigen Struktur

des Protoplasmas“ in der Umgebung des Kernes an. In den gereizten Fibroblasten bei aseptischer und eiteriger Entzündung findet er die Struktur des Plasmas annähernd gleichartig; das Netzwerk ist jedoch in den letzteren Zellen etwas gröber und tritt deutlich hervor. Auch im tuberkulösen Gewebe ist das Plasma der gereizten Fibroblasten nach Wallgren „von mehr oder weniger deutlich retikulärer Struktur“. Wallgren fand weiter in den stärker gereizten Bindegewebszellen einen oder mehrere von den Zentriolen ausgehende feine, radiäre Fäden, die sich bis an den Rand des hellen Plasmahofes erstreckten, wo sie meistens in kleinen Körnchen endeten, v. Fieandt hat laut Angabe eine ähnliche Struktur in dem hellen perizentrischen Plasma der gereizten Bindegewebszellen seines Materials gefunden. In den gerundeten Fibroblasten beobachtete er auch in der basophilen Plasmaschicht außerhalb des hellen Hofes feine radiäre Mitomfäden und bisweilen auch radiäre Reihen von kleinen Körnern.

Die schon von Schmaus und Albrecht in tuberkulösen Epithelioidzellen bei Meerschweinchen bemerkten körnignetzigen Strukturen waren augenscheinlich nichts anderes als Teile des Zytoretikulums. Ferner ist es höchst wahrscheinlich, daß auch die von mehreren Autoren beschriebenen radiärstrahligen Strukturen um die Mikrozentren der Epithelioidzellen und teilweise auch der Riesenzellen wenigstens einigermaßen mit dem zentralen Teil desselben Plasmanetzwerks identisch sind. Es kann schließlich kaum ein Zweifel darüber herrschen, daß die von Braun beschriebenen „feingekörnten, feinschaumigen und feinnetzigen Gebilde“ im Innenplasma der Epithelioid- und Riesenzellen Teile des Zytoretikulums darstellen.

Wir ersehen aus dem Obigen, daß frühere Forscher besonders für die Epithelioid- und Riesenzellen nur in geringem Maße das von mir nachgewiesene Zytoretikulum in den tuberkulösen Zellelementen bemerkt haben. Vielleicht darf man die Ursache hierzu in der Schwierigkeit, diese Netzstrukturen darzustellen, suchen. Es ist nämlich ein ganz bestimmter Grad von Abfärbung der Hämatoxylinpräparate unter Kontrolle der Wasserimmersion nötig, um sie deutlich hervortreten zu lassen; schon in unerheblich zu stark oder zu wenig differenzierten Präparaten sind sie sehr undeutlich. Ferner sind sowohl die Fäden als die Körnchen überhaupt so außerordentlich fein, daß man seine Aufmerksamkeit in hohem Grade anspannen muß, um sie auch bei Anwendung der stärksten Vergrößerungen beobachten zu können.

Die Frage nach dem Vorkommen netzartiger Fadenwerke im Plasma der Zellen datiert bereits aus dem letzten Viertel des

letzten Jahrhunderts, wo Heitzmann (1873), Leydig (1883), Fromann (1884), Flemming (1894) und mehrere andere Forscher solche Strukturen in verschiedenen Zellarten beschrieben. Die Lehre von den netzartigen Plasmastrukturen wurde jedoch schon früh von verschiedenen Seiten angegriffen. Teils war sie nicht mit manchen theoretischen Spekulationen vereinbar, von denen vor allem die Bütschlische Wabentheorie erwähnt sei, teils wurde das Vorhandensein von Netzstrukturen in den lebenden Zellen angezweifelt, während die in fixierten vorkommenden als Kunstprodukte angesehen wurden; und schließlich war sie schwer unter anderem mit der Altmannschen Granulalehre in Einklang zu bringen. Obwohl also die Lehre von den Netzstrukturen im Zellplasma einigermaßen in Mißkredit gekommen ist, haben sich im Laufe der Jahre eine Menge Tatsachen angesammelt, welche geeignet sind, ihr eine Stütze zu geben. Es würde mich über den Rahmen dieser Arbeit führen, hier näher auf eine Schilderung dieser Dinge einzugehen. Ich begnüge mich damit zu erwähnen, daß es in letzter Zeit Wallgren (1917, 1923) gelungen ist, in lebenden Zellen (weißen Blutkörperchen) ein durch das ganze Plasma ausgebreitetes, aus Körnchen und Fäden bestehendes Zytoretikulum nachzuweisen und auch zu zeigen, daß dieses Retikulum mit den retikulären Strukturen identisch war, die er bei Fixierung und Färbung derselben Zellen darstellen konnte. Da Wallgrens Untersuchungen nicht allein für lebende und fixierte Leukozyten, sondern auch für andere den Bindesubstanzen angehörende Zellarten, wie (fixierte) Plasmazellen (1911) und Deciduazellen (1913), Netzstrukturen erkennen lassen, die in hohem Grade an das Zytoretikulum erinnern, das ich in dem menschlichen tuberkulösen Gewebe gefunden habe, so scheint es sehr wenig wahrscheinlich, daß diese letzteren Kunstprodukte wären, vielmehr hat man begründeten Anlaß, ihr Vorhandensein in den lebenden Tuberkelzellen vorauszusetzen. Es bleibt indes künftigen Untersuchungen lebender Tuberkelzellen vorbehalten, die schließliche Entscheidung in dieser Frage zu treffen. Der Umstand, daß Lewis und Webster keine Netzstrukturen in den von ihnen beobachteten Epithelioid- und Riesenzellen beschrieben haben, kann keineswegs wundernehmen, da eine spezielle Technik erforderlich ist, um sie deutlich festzustellen.

5. Die mit Silber imprägnierbaren Strukturen.

Bei Behandlung von tuberkulösem Gewebe nach den Methoden von Golgi und Cajal zur Darstellung des „apparato reticolare interno“ erhält man in allen seinen Zellelementen ausgedehnte

geschwärzte Strukturen von charakteristischem Aussehen. Als allgemeine Regel kann festgestellt werden, daß die um das Mikrozentrum gelegenen, bei Tingierung mit basophilen Farbstoffen schwach hervortretenden Teile des Zytoplasmas eine größere Affinität zum Silber zeigen als die peripheren basophilen Plasmaschichten.

In den ruhenden Fibroblasten findet man so vorzugsweise eine Schwärzung in und um das das Mikrozentrum umgebende Plasmagebiet, das in mit sublimathaltigen Mitteln fixierten und mit Heidenhains Eisenhämatoxylin gefärbten Präparaten als eine unbestimmte Aufhellung im Zytoplasma hervortritt. Das erwähnte Gebiet, das durch die Imprägnierung nicht selten einen graulichen Farbenton erhält, wird gegen das übrige Zytoplasma in silberimprägnierten Präparaten durch eine Anzahl geschwärzter Körnchen von etwas variierender Größe abgegrenzt, die mittels ebenfalls geschwärzter Fäden zu einer mehr oder weniger vollständigen hohlkugelförmigen oder polyedrischen Figur vereinigt werden. Nicht selten haben sich auch die eine oder beide Zentriolen geschwärzt und zeigen sich durch radiäre Fäden mit den anderen Silberimprägnierungsstrukturen in Verbindung stehend. Außer diesen leicht wahrnehmbaren Imprägnierungsstrukturen ist weiter in manchen ruhenden Fibroblasten eine mehr oder weniger vollständige Schwärzung des Zytoretikulums zu entdecken, das, obwohl undeutlich, schon in Sublimat-Eisenhämatoxylinpräparaten hervortrat.

In den gereizten Fibroblasten und den Epithelioidzellen weisen die mit Silber imprägnierbaren Strukturen bedeutende individuelle Schwankungen. In der Mehrzahl dieser Zellen sind sie jedoch in der Hauptsache von demselben Aussehen wie in den ruhenden Bindegewebszellen, obgleich die Schwärzung in den progressiven Entwicklungsformen in der Regel intensiver ausfällt. Besonders das Zentroplasma und die Grenzschicht zwischen dem Innen- und Außenplasma scheinen in den zuletzt genannten Zellen eine spezielle Affinität zum Silber zu zeigen. Aber auch große Teile des Zytoretikulums der anderen Plasmaschichten können mit Hilfe der Methoden von Golgi und Cajal zum Vorschein gebracht werden. In den Riesenzellen treten die Silberimprägnierungsstrukturen gewöhnlich plumper als in anderen Zellformen hervor. In diesen wird vorzugsweise ein hohlkugelförmig oder polyedrisch angeordnetes Balkenwerk entweder auf der Grenze zwischen Innen- und Außenplasma oder innen im Innenplasma, etwas näher bei dem Zentrum imprägniert.

Unter den gereizten Fibroblasten, Epithelioid- und Riesenzellen sind auch, wiewohl relativ selten, Zellen anzutreffen, in

denen das Aussehen der Silberimprägnierungsstrukturen mehr oder weniger von dem oben angegebenen abweicht. In diesen treten sie in Form von plumpen Körnchenreihen oder von groben, oft geschlängelten und untereinander anastomosierenden Fäden vorzugsweise in den oberflächlicheren Schichten des Zelleibs auf. Es scheint, als ob ein großer Teil dieser Strukturen Chondriosomen wären, die sich aus einer oder der anderen Ursache bei der Silberimprägnierung geschwärzt haben.

In der sonst reichhaltigen Literatur über den „apparato reticolare" habe ich nur von zwei Autoren, Deineka (1912) und Kolster (1912), Untersuchungen über die Silberimprägnierungssubstanz in den ruhenden Bindegewebszellen gefunden. Diese, die beide ihr Material nach der Golgischen Arseniksäure-Silbernitrat-Methode behandelt haben, erhielten in allem Wesentlichen miteinander übereinstimmende Resultate. So beschreibt Deineka in embryonalen Bindegewebszellen Netzapparate in Gestalt kleiner dichter Knäuel an einem Zellpol in unmittelbarer Nähe des Kernes angeordnet. In den Zellen des retikulären Gewebes fand er diese Apparate mit einem lockeren, bisweilen einem körnigen Aussehen. Auch in der Haut des Menschen und anderer Säugetiere hatten sie sowohl in den Bindegewebszellen des Koriums als auch in den Zellen des Unterhautzellgewebes eine geringe Größe und eine polare Anordnung in der Zelle. Kolster fand den Netzapparat in Bindegewebszellen aus der Uterusmukosa dem einen Ende des Kernes wie eine kleine Haube aufsitzend. Diese zeigte trotz ihrer Kleinheit eine ausgeprägte Netzstruktur, und an besonders günstig liegenden Zellen konnte man auch die Andeutung einer Ringform erkennen. Der von Deineka und Kolster in den Bindegewebszellen nachgewiesene Netzapparat stimmte in allem Wesentlichen mit den Strukturen überein, die v. Bergen (1904) schon früher in denselben Zellen mit Hilfe der Kopsch schen Osmierungsmethode hatte darstellen können.

Ein Vergleich meiner Befunde mit denen der oben zitierten Autoren zeigt, daß nur die am deutlichsten hervortretenden, um das Mikrozentrum herum gelegenen Strukturen von ihnen beobachtet und abgebildet worden sind. Die Schwärzung des Mikrozentrums und der davon ausgehenden radiären Fäden wie auch die Imprägnierung des weiter vom Mikrozentrum gelegenen Zytoretikulums haben sie nicht festgestellt oder wenigstens nicht beschrieben.

Wie schon in dem einleitenden Kapitel erwähnt wurde, sind Versons recht summarische Untersuchungen die einzigen, in denen den Silberimprägnierungsstrukturen in den tuberkulösen Zellelementen früher einige Aufmerksamkeit gewidmet worden ist.

Es kann jedoch kaum ein Zweifel darüber obwalten, daß die von Verson beobachteten Strukturen wenigstens zum größten Teil mit den geschwärzten Bildungen, die ich in meinen Präparaten gefunden habe, identisch sind. Indes haben Verson wie auch Deineka und Kolster die Silberimprägnierungsstrukturen hauptsächlich nur in den zentralen Teilen der Zellen bemerkt. Sie haben sich auch nicht auf eine nähere Analyse derselben eingelassen. In einer Hinsicht stimmen meine Befunde nicht mit den Angaben von Kolster und Verson überein, und zwar in der, daß ich bei den geschwärzten Strukturen nicht wie diese Forscher eine Neigung, den Kern zu umschließen, gefunden habe.

Überblickt man die umfangreiche Literatur, die über die mit Silber imprägnierbaren Strukturen im Plasma der Zellen entstanden ist, so findet man, daß sich bezüglich dieser „apparato reticolare"-Bildungen verschiedene Ansichten geltend machen. Eine große Anzahl Autoren, darunter vor allem Golgi und seine Schüler, haben darzulegen versucht, daß diese Strukturen ein besonderes Zellorgan mit besonderer Funktion bildeten. Gegen diese Richtung sind jedoch eine Menge Forscher aufgetreten, welche behauptet haben, daß sie in verschiedenen Zellarten mittels der Silberimprägnierungsmethode von früherher bekannte Zelleibstrukturen, unter anderen Chondriosomen, schwärzen konnten. Diese Auffassung ist namentlich von dem bekannten Forscher Duesberg (1912) verfochten worden, nach dessen Ansicht der sogenannte Netzapparat, wenigstens, wenn man die Nervenzellen ausschließt, das Resultat einer Silberimprägnierung der verschiedensten Formationen ist. Da meine Untersuchungen silberimprägnierter Zellen im menschlichen tuberkulösen Gewebe zu zeigen scheinen, daß die geschwärzten Strukturen wenigstens zum allergrößten Teil mit Teilen des Zytoretikulums zusammenfallen, liefern sie eine weitere Stütze zugunsten der von Duesberg vertretenen Auffassung. Zu denselben Ergebnissen bin ich auch früher (1919) bezüglich der Silberimprägnierungsstrukturen in der Plasmazelle gekommen.

6. Die Chondriosomen.

Die von mir untersuchten Zellformen des menschlichen tuberkulösen Gewebes enthalten in recht reichlichen Mengen Chondriosomen in Form von Körnchen, Stäbchen oder Fäden. In den ruhenden Fibroblasten ist die Stab- bzw. Fadenform zum mindesten ebenso zahlreich repräsentiert wie die Körnchenform, wogegen die letzterwähnte bei

zunehmender Reizung immer mehr überwiegt, um in den Epithelioid- und Riesenzellen fast alleinherrschend zu sein.

Die Chondriosomen kommen überall im Zytoplasma der ruhenden Bindegewebszellen vor, außer in unmittelbarer Nähe des Mikrozentrums in einem Gebiet, entsprechend dem, welches in Sublimat-Eisenhämatoxylinpräparaten durch eine Plasmaaufhellung gekennzeichnet ist und in silberimprägnierten Präparaten eine besondere Neigung zur Schwärzung zeigt. In den gereizten Fibroblasten, den Epithelioid- und den Riesenzellen erscheinen sie fast ganz in das Außenplasma verlegt, während das Innenplasma einschließlich des Zentroplasmas vollständig frei von Chondriosomensubstanz ist oder nur unbedeutende Mengen davon enthält. In Präparaten, die in Müller-Formol fixiert, nach Schridde nachosmiert und nach Galeotti-Pappadia gefärbt sind, kann man, in den ruhenden Bindegewebszellen nur andeutungsweise, aber in den gereizten Fibroblasten, den Epithelioid- und Riesenzellen recht deutlich, außer den Chondriosomen beträchtliche Teile des Zytoretikulums hervortreten lassen. Dabei bemerkt man, daß die Chondriosomen in das Retikulum lokalisiert sind, und zwar so, daß sich die körnigen Chondriosomen vorzugsweise in den Knotenpunkten und die stab- und fadenförmigen an den Fäden des Netzwerkes befinden.

Meine Befunde über das Aussehen der Chondriosomen in dem ruhenden Fibroblasten stimmen insofern mit den Feststellungen früherer Beobachter, Meves' (1910, 1), Samssonows (1910), Dubreuils (1911), Ciaccios (1911), Alagnas (1912) und Tschaschins (1912), überein, als ich sie, wie die genannten Autoren, in Gestalt reichlich vorkommender Fäden, Stäbchen und Körnchen habe auftreten sehen. Von den angeführten Forschern scheinen jedoch nur Meves und Dubreuil bemerkt zu haben, daß die Gegend um das Mikrozentrum frei von Chondriosomen ist. Daß die Chondriosomen des Fibroblasten auf ein Zytoretikulum lokalisiert seien, habe ich früher nicht angegeben gesehen. Ebensowenig habe ich früher Angaben über eine epizelluläre Lage der Chondriosomen des Fibroblasten gefunden. Es verdient jedoch erwähnt zu werden, daß Eklöf (1916) in Myxomzellen einen dem letzteren Verhalten analogen Befund bei der Chondriosomensubstanz erhoben hat.

Beobachtungen über die Chondriosomen in den Zellelementen des tuberkulösen Gewebes sind vor mir nur von Lewis

und Webster (an Epithelioid- und Riesenzellen) gemacht worden. Ob die von diesen Forschern wahrgenommenen, als „Mitochondrien" bezeichneten Bildungen wirklich von Chondriosomennatur gewesen sind, habe ich nicht entscheiden können, weil nicht angegeben ist, nach welcher Methode sie dargestellt wurden. Die Beschreibung ihres Aussehens (meist geschlängelte Fäden) stimmten jedoch nicht zu der im allgemeinen körnigen Form, die ich bei den Chondriosomen der Epithelioid- und Riesenzellen gefunden habe. Da Lewis und Webster ihre Beobachtungen nur an Zellen gemacht haben, die in Gewebskulturen auftraten, können ihre Resultate nicht ohne weiteres mit Befunden in gewöhnlichem tuberkulösen Gewebe verglichen werden, weil es sehr wohl denkbar ist, daß so labile Strukturen wie Chondriosomen unter den mehr oder weniger körperfremden Verhältnissen, die doch stets in Gewebskulturen herrschen dürften, in ihrem Aussehen größere oder kleinere Veränderungen erleiden könnten.

Unter allen Zelleibstrukturen sind vielleicht die Chondriosomen diejenigen, welche die größte Aufmerksamkeit auf sich gelenkt haben, und darum haben sie auch eine enorme Literatur entstehen lassen. Es ist aus diesem Grunde nicht möglich, in diesem Zusammenhang die Befunde in den tuberkulösen Zellelementen unter Berücksichtigung aller Beobachtungen nebst begleitenden theoretischen Auslegungen, die über die fraglichen Strukturen veröffentlicht worden sind, zu besprechen, sondern ich will mich darauf beschränken, nur die charakteristischsten Eigentümlichkeiten der Chondriosomen der Tuberkelzellen in der Beleuchtung der früher gewonnenen Resultate anzuführen.

In bezug auf die Gestalt der Chondriosomen gewahrt man das eigenartige Verhalten, daß sie in manchen ruhenden Fibroblasten nur in Form von Körnchen, in anderen nur in Form von Stäbchen oder Fäden auftreten, während sie schließlich in einem Teil solcher Zellen die Gestalt sowohl von Körnchen als auch von Stäbchen und Fäden angenommen haben; in den gereizten Fibroblasten, den Epithelioid- und Riesenzellen erscheinen die Chondriosomen dagegen in einer gleichförmigeren Gestalt, d. h. hauptsächlich in Form von Körnchen. Man fragt sich, worauf diese bedeutende Variation besonders für die Form der Chondriosomensubstanz in den ruhenden Fibroblasten beruht.

Bang und Sjövall (1916), die die Chondriosomensubstanz in Leberzellen des Frosches unter Anwendung von Fixierflüssigkeiten verschiedener Konzentration untersucht haben, fanden, daß die Chondriosomensubstanz bei Fixierung mit Flüssigkeiten, die isotonisch im Verhältnis zu dem in der Zelle herrschenden osmotischen Druck waren, in Form von Fäden auftraten, und weiter,

daß diese Substanz bei Anwendung einer hypotonischen Fixierflüssigkeit die Form von mehr oder weniger körnigen Gebilden annahm. Hieraus zogen sie den Schluß, daß die natürliche Gestalt der Chondriosomen meistens fadenförmig sei, wogegen die in fixierten Präparaten bei nicht degenerierten Zellen sichtbaren Chondriosomenkörnchen sehr oft auf einem bei der Fixierung entstandenen veränderten osmotischen Druck in der Zelle beruhten. Obwohl ich durchaus nicht an der Richtigkeit der Beobachtungen von Bang und Sjövall zweifeln will, scheint mir das abweichende Aussehen der Chondriosomen in den von mir untersuchten Zellen wenigstens nicht im allgemeinen durch Verschiedenheiten des osmotischen Drucks bedingt zu sein. Wäre dies der Fall, wie sollte man dann beispielsweise erklären, daß von zwei Fibroblasten, die nur wenige Mikren voneinander entfernt liegen und folglich bei der Fixierung aller Wahrscheinlichkeit nach ganz demselben osmotischen Druck ausgesetzt sind, der eine ein ausschließlich aus faden- oder stabförmigen Gebilden bestehendes Chondriom aufwiese, während die Chondriosomen in der anderen Zelle fast ausschließlich in Körnchen beständen? Die Ursache zu dem wechselnden Aussehen der Chondriosomen scheint mir anderswo gesucht werden zu müssen. In der Tat weiß man, daß die Chondriosomensubstanz in lebenden Zellen in ständiger Bewegung ist, wobei sie sich auch in ihrer Form verändert. Wallgren, der neulich (1923) die oben berührten Verhältnisse in lebenden Lymphozyten beobachtet hat, fand nämlich, daß die Chondriosomensubstanz in diesen Zellen unaufhörlich ihre Form veränderte, indem sie bei einer gewissen Gelegenheit zu stäbchen- oder fadenähnlichen Gebilden zusammenfließen konnte, um sich im nächsten Augenblick ganz oder teilweise in Körnchen aufzulösen. Wahrscheinlich verhält es sich bei den ruhenden Fibroblasten ebenso, und folglich scheint das Aussehen der Chondriosomen vollständig darauf zu beruhen, in welchem Augenblick die Zellen zufällig fixiert worden sind.

Noch eine andere Eigentümlichkeit der Chondriosomen tritt in den von mir beobachteten Zellen sehr prägnant hervor, und zwar die, daß sie fast immer auf irgendeine Weise in dem Zytoretikulum lokalisiert sind, welches bisweilen auch die Farbe der Chondriosomensubstanz annehmen kann. In bezug auf das Verhalten der Chondriosomensubstanz zu anderen Zelleibstrukturen sind die Ansichten geteilt. Während einige Forscher, unter diesen vor allem Meves (1910, 2, 1912), annehmen, daß die Chondriosomen in der Zelle ihre individuelle Existenz haben, behaupten andere, unter ihnen Benda (1914) selbst, daß sie durch Zytoplasmafäden verbunden seien. Netzartige Verbindungen zwischen den

Chondriosomen, also Befunde, die den meinigen analog sind, sind von Wallgren (1911) in Plasmazellen des Menschen, und von Eklöf (1914) in Epithel- und Drüsenzellen aus dem Verdauungskanal von Säugetieren beobachtet worden. Insbesondere zeigen die Plasmazellen eine Anordnung der Chondriosomensubstanz, die in hohem Grade an meine Befunde in den Tuberkelzellen erinnert. Von ganz besonderem Interesse ist jedoch die Beobachtung Wallgrens (1923) (in Lymphozyten), daß die Chondriosomensubstanz in der lebenden Zelle in das Zytoretikulum lokalisiert ist, längs dessen sie sich in verschiedenen Richtungen verschiebt.

7. Die Zelleibstrukturen als Ganzes betrachtet.

Ein zusammenfassender Rückblick auf den feinhistologischen Bau der tuberkulösen Zellelemente läßt erkennen, daß sich in den genannten Zellen ein zusammenhängendes System von Zellleibstrukturen findet, das in den ruhenden Bindegewebszellen vergleichsweise wenig entwickelt, in den gereizten Fibroblasten gradweise differenziert ist und in den Epithelioid- und Riesenzellen seine Vollendung erreicht.

Innerhalb dieses Struktursystems scheint das Mikrozentrum eine sehr hervortretende Stellung einzunehmen. In den ruhenden Fibroblasten nur aus einem exzentrisch gelegenen, durch eine Zentralbrücke verbundenen Zentriolenpaar bestehend, ist es in den progressiv entwickelten Fibroblasten und den Epithelioidzellen bestrebt, die Mitte des Zelleibs einzunehmen, woneben die Zahl der Zentriolen auf 3—5 erhöht wird. In den Riesenzellen finden wir eine größere, oft eine sehr große Anzahl Zentriolen, die, wenn auch relativ selten, auf zwei oder mehrere Mikrozentren verteilt sein können. Um das Mikrozentrum, das in den ruhenden Fibroblasten nur von einer kaum wahrnehmbaren, bloß durch eine Aufhellung angedeuteten Plasmadifferenzierung umgeben ist, findet man in den gereizten Fibroblasten, den Epithelioid- und Riesenzellen eine deutliche perizentrische Plasmadifferenzierung, wodurch der Zelleib in ein helleres Innenplasma und ein dunkleres Außenplasma eingeteilt wird. Im Innenplasma kann man außerdem oft noch eine zentrale

Plasmadifferenzierung, das Zentroplasma, bemerken, im Außenplasma ist nicht selten eine helle Randschicht festzustellen. Die perizentrische Plasmadifferenzierung tritt am deutlichsten in den Epithelioidzellen hervor.

Das Mikrozentrum bildet weiter den Mittelpunkt eines durch alle Schichten des Zelleibs ausgespannten Zytoretikulums, das aus in verschiedenen Richtungen verlaufenden feinsten Fäden nebst vorzugsweise in den Knotenpunkten des Netzwerkes lokalisierten feinen Körnchen besteht. Es ist in den ruhenden und gereizten Fibroblasten ziemlich unvollständig entwickelt, tritt aber in den übrigen Zellen, d. h. in den stärker gereizten Fibroblasten, den Epithelioid- und Riesenzellen, bisweilen mit großer Schärfe hervor. Da die in der Nähe des Mikrozentrums befindlichen radiären Fäden sowie die an der Grenze zwischen den perizentrischen Plasmaschichten hinlaufenden konzentrischen Fäden nebst den Körnchen nicht selten besonders deutlich markiert sind, kann die Zelle eine zu dem Mikrozentrum zentrierte radiär-konzentrische Struktur erhalten.

Durch Silberimprägnierung der Tuberkelzellen nach den Methoden von Golgi und Cajal erhält man in diesen eine Schwärzung zytoplasmatischer Strukturen, die in den ruhenden Fibroblasten einen relativ geringen, in den übrigen Zellelementen einen bedeutenderen Grad von Differenzierung aufweisen. Dabei schwärzen sich vorzugsweise im Innenplasma befindliche Strukturen, aber, wenn die Imprägnierung intensiver ausgefallen ist, außerdem solche im Außenplasma. Es scheint jedoch, als ob die mit Silber imprägnierbaren Strukturen in den tuberkulösen Zellelementen kein besonderes Zellorgan für sich darstellten, sondern nur Teile des Zytoretikulums und seiner Körnchen, in manchen Fällen vermutlich auch Chondriosomen wären.

In sämtlichen Tuberkelzellen kommen reichlich Chondriosomen vor. Während diese in den ruhenden Fibroblasten in sehr wechselnder Form, als Fäden, Stäbchen und Körnchen, auftreten, er-

scheinen sie in den übrigen Zellelementen vorzugsweise in Form von Körnchen. Die Chondriosomen findet man fast immer in das Zytoretikulum lokalisiert, und zwar sind sie meistens in dem basophilen Außenplasma anzutreffen, während sie das Zytoplasma in der Nähe des Mikrozentrums mehr oder weniger frei lassen.

V. Bemerkungen zur Entstehung der tuberkulösen Epithelioid- und Riesenzellen.

Seit der Entdeckung der Zusammensetzung des Tuberkels aus zellulären Elementen ist die Frage nach der Entstehung dieser Zellen Gegenstand einer eifrigen Erörterung gewesen. Eine auf exakten Untersuchungen beruhende Behandlung der Frage konnte jedoch eigentlich erst in den 1880er Jahren nach der Entdeckung des Tuberkelbazillus durch Koch und nach dem Erscheinen der berühmten experimentellen Arbeit v. Baumgartens (1885/86) beginnen. In der Tat entstand um diese Zeit ein lebhafter Meinungsaustausch in der Frage, wobei zwei einander eifrig bekämpfende Meinungsrichtungen hervortraten. Die Vertreter der einen Richtung, die durch v. Baumgarten und seine zum überwiegenden Teil deutschen Meinungsgenossen [Arnold (1880), Weigert, Brissaud und Toupet (1887), Kostenitsch und Wolkow, Straus (1895), Schieck (1896), Kockel, Broden (1899), Wechsberg, Miller, Watanabe (1902) u. a.] repräsentiert wurde, leitete die Entstehung der tuberkulösen Epithelioid- und Riesenzellen aus den fixen Gewebselementen her, während die andere Richtung, vertreten durch Metschnikoff (1888) und seine hauptsächlich aus französischen Autoren rekrutierten Schüler [Yersin, Cornil (1888), Borrel, Gilbert und Girode (1891), Leray (1897) usw.], den Ursprung der erwähnten tuberkulösen Zellelemente in aus dem Blute ausgetretenen Zellen suchte. Unter den fixen Bindegewebselementen, aus denen die v. Baumgartensche Schule die Entstehung der Epithelioidzellen herleitete, spielten nach der Ansicht der genannten Verfasser die Bindegewebszellen die wichtigste Rolle, daneben wurde von mehreren, unter anderen von v. Baumgarten selbst, den Endothelzellen und auch rein epithelialen Zellelementen eine gewisse Bedeutung bei der Epithelioidzellbildung im Tuberkel zuerkannt. Nach der Auffassung der Metschnikoffschen Schule bestanden die aus dem Blute ausgetretenen Elemente, aus denen sich die Epithelioidzellen bildeten, ausschließlich oder wenigstens zum größeren Teil aus weißen Blutkörperchen, d. h. aus den

ungranulierten unter ihnen, den sogenannten Lymphoidzellen, und vor allem aus Lymphozyten. Ein Anteil an der Tuberkelzellbildung wurde den fixen Gewebselementen von der Metschnikoffschen Schule im allgemeinen nicht zuerkannt. Es gab jedoch schon zu dieser Zeit einzelne Autoren, die einen vermittelnden Standpunkt zwischen den extremen Meinungsrichtungen einnahmen [Pawlowsky (1892), Pilliet (1892), Welcher (1895), Barbacci u. a.]. Diese glaubten zu finden, daß sich die tuberkulösen Zellelemente sowohl aus fixen Gewebszellen als auch aus Zellen, die dem Blut entstammten, bilden könnten.

Im Anfang des ersten Jahrzehnts unseres Jahrhunderts trat die Frage nach der Entstehung der tuberkulösen Zellelemente in gewisser Hinsicht in ein neues Stadium. Es gelang nämlich zu dieser Zeit Maximow, durch zahlreiche, wohlangeordnete Experimente zu zeigen, daß bei entzündlichen Prozessen bei Versuchstieren sowohl die aus dem Blute stammenden als auch die Bindegewebszellen eine höchst bedeutende Rolle spielen. Ferner wies Maximow nach, daß die extremsten Reizungsformen der Lymphoidzellen wie der Bindegewebszellen von stark phagozytierenden, beweglichen, gerundeten plasmareichen Zellen gebildet wurden, die eine hochgradige, bisweilen täuschende Ähnlichkeit miteinander hatten.

Unter Verwertung von Maximows Erfahrungen im Gebiet der aseptischen und eiterigen Entzündung versuchten mehrere Autoren, von denen ich hier Buday, Wallgren, v. Fieandt und Homén nennen will, die Frage von der Genese der Tuberkelzellen durch eine genaue Zelldifferenzierung bei experimentell angelegter Tuberkulose der verschiedensten Organe [Niere (Buday), Leber (Wallgren), Meningen und Gehirn (v. Fieandt) und periphere Nerven (Homén)] anzugreifen. Die Resultate dieser verschiedenen Untersuchungen stimmten insofern miteinander überein, als sämtliche Autoren, wenigstens unter gewissen Bedingungen, namentlich in den früheren Stadien der Tuberkelbildung auf eine Epithelioidzellenbildung aus Blutzellen schließen zu können glaubten. Aber daneben wurde den Bindegewebszellen bzw. den Gefäßendothelien von Buday, v. Fieandt und Homén eine sehr große Bedeutung als Epithelioidzellenbildner beigemessen. Auch Wallgren, der jedoch die zellulären Elemente des Lebertuberkels beim Kaninchen hauptsächlich aus Blutzellen herleitete, erkannte den Fibroblasten nicht unter allen Verhältnissen jede Bedeutung bei der Epithelioidzellenbildung ab. Er gab vielmehr an, daß sie bei dem in der Leber sich abspielenden tuberkulösen Prozeß sich durchaus nicht passiv verhielten, sondern namentlich bei gewissen Perioden lebhaft beteiligt waren. Ob man

diese Zellen als Epithelioidzellen bezeichnen wolle oder nicht, betrachtete Wallgren als eine Geschmackssache. Eine aktive Teilnahme der Epithelzellen an der Tuberkelbildung konnte dagegen keiner dieser Forscher beobachten.

Als eine besondere Gruppe von Untersuchungen zur Ermittlung der Herkunft der tuberkulösen Zellelemente sind die während der zwei letzten Jahrzehnte gemachten Versuche zu bezeichnen, durch Vitalfärbung an Versuchstieren eine exaktere Differenzierung der Tuberkelzellen zu erzielen. Unter den zahlreichen Untersuchungen, die auf diesem Gebiet ausgeführt worden sind, verdienen die Arbeiten von Goldmann (1910), Joest und Emshoff, Kiyono sowie von Evans, Bowman und Winternitz (1915) zu erwähnen. Als ein wichtiges Resultat der fraglichen Untersuchungen ergab sich, daß Zellen aus der Gruppe, die von Aschow und Kiyono als Histiozyten bezeichnet worden sind, eine bedeutende Rolle als Epithelioidzellenbildner zu spielen schienen. So gab Goldmann an, daß die Epithelioidzellen bei experimenteller Leber-, Milz- und Lymphdrüsentuberkulose bei Mäusen unter gewissen Versuchsbedingungen aus eingewanderten „Pyrrolzellen" des peritonealen Gewebes bestehen könnten, Joest und Emshoff, daß diese Zellen in Lymphdrüsen des Meerschweinchens aus Retikulumendothelzellen gebildet würden, und Evans, Bowman und Winternitz, daß die Epithelioidzellen in der tuberkulösen Kaninchenleber aus Kuppferschen Sternzellen stammten. Schließlich gab Kiyono in seiner Monographie über die vitale Karminspeicherung an, daß die tuberkulösen Epithelioidzellen sowohl aus den Bluthistiozyten als aus den in loco präexistierenden Histiozyten des Bindegewebes herrührten.

Durch die Untersuchungen der Rolle der histiozytären Zellelemente bei der Epithelioidzellenbildung wurde die Frage von der Genese der Epithelioidzellen jedoch nicht aufgeklärt, sondern eher noch mehr kompliziert. Wenn man auch zugibt, daß sich Epithelioidzellen möglicherweise aus Histiozyten bilden, folgt daraus keineswegs, daß sich nicht auch andere Elemente in Epithelioidzellen umwandeln könnten. Dabei sagt auch Kiyono ausdrücklich: „Die Epithelioidzellen der Tuberkulose sind keine einheitlichen Zellen, sie stammen zum Teil aus den Histiozyten, zum Teil aus anderen Gewebszellen (Fibroblasten)". Da Kiyono weiter die Möglichkeit einer Umwandlung großer Lymphozyten in Histiozyten einräumte, konnte er auch nicht eine indirekte Epithelioidzellenbildung aus Lymphoidzellen leugnen.

Im Anschluß an die Versuche mit Vitalfärbung verdient ferner erwähnt zu werden, daß Oppenheimer (1908) die Tuberkel-

zellen in der Kaninchenleber nach intravenösen Injektionen von kolloidalem Silber untersucht und aus dem Vermögen der verschiedenen Zellen, Silber aufzunehmen, geglaubt hat schließen zu können, daß sich die Epithelioidzellen aus Kupfferschen Sternzellen bildeten. Weiter ist Foot, der fein suspendierte Kohlenpartikelchen in die Gefäße tuberkulöser Kaninchen eingespritzt hat, zu dem Schluß gekommen, daß die Epithelioidzellen nur aus Gefäßendothelzellen stammten, während die Fibroblasten keine aktive Rolle bei der Tuberkelbildung spielten.

Schon früher wurde erwähnt, daß u. a. Buday, Wallgren, v. Fieandt und Homén durch das Studium des feineren Baues der Tuberkelzellen bei experimentell angelegter Tuberkulose bei Tieren die Herkunft der Epithelioidzellen festzustellen versucht haben. Im Zusammenhang hiermit ist noch hervorzuheben, daß Herxheimer und Roth durch Untersuchung der Struktur menschlicher Epithelioidzellen mit besonderer Rücksicht auf deren Mikrozentren geglaubt haben schließen zu dürfen, daß die Epithelioidzellen in tuberkulösen Lymphdrüsen aus Retikulumendothelien stammen. Dagegen fanden sie in der Struktur der Lymphozyten nichts, was zur Annahme einer Epithelioidzellenbildung aus ihnen berechtigen würde.

Wie aus der obigen kurzen Übersicht, die keinen Anspruch auf Vollständigkeit macht, hervorgeht, haben die Untersuchungen über den Ursprung der tuberkulösen Epithelioidzellen in mehreren Hinsichten widersprechende Resultate geliefert. Vieles scheint jedoch dafür zu sprechen, daß die Bindegewebselemente, die Fibroblasten, Endothelzellen und Histiozyten (wenn man die letztgenannten Zellen zu dieser Kategorie zählen darf), eine sehr wichtige Rolle bei der Epithelioidzellenbildung spielen würden, obgleich man ja nicht hat nachweisen können, daß nicht auch die Blutzellen, d. h. die Lymphoidzellen, namentlich unter gewissen Bedingungen und in gewissen Organen sowie in gewissen Tieren „epithelioide“ Zellen hervorrufen könnten. Nur in einem Punkt, und zwar betreffs der wirklichen Epithelzellen, dürfte keine Meinungsverschiedenheit mehr herrschen, da es wohl kaum noch einen Forscher gibt, der im Ernst der Ansicht wäre, daß diese hoch differenzierten Elemente aktiv an dem tuberkulösen Prozeß teilnehmen und sich dabei in Epithelioidzellen umwandeln könnten. In der Frage der Entstehung der Epithelioidzellen in dem menschlichen tuberkulösen Gewebe stehen wir auf ganz besonders unsicherem Boden, weil die meisten Untersuchungen an Tiermaterial ausgeführt worden sind und man die dabei gewonnenen Resultate keineswegs ohne weiteres auf den Menschen übertragen kann.

Was dann die Frage nach der Herkunft der tuberkulösen Riesenzellen anbelangt, hängt sie auf das Innigste mit dem Problem der Genese der Epithelioidzellen zusammen. Alle späteren Untersuchungen haben nämlich gezeigt, daß sich diese Zellen entweder aus den Epithelioidzellen selbst oder aus deren Vorstufen herschreiben. Was also hier für den Ursprung der letzteren Zellen hervorgehoben worden ist, kann auch auf die Riesenzellen angewandt werden.

Es fragt sich, ob man aus meinen Untersuchungen über die Struktur der Tuberkelzellen irgendwelche Schlüsse auf die Herkunft der Epithelioid- und Riesenzellen ziehen kann. Meine Untersuchungen haben gezeigt, daß sich in dem menschlichen tuberkulösen Gewebe eine ununterbrochene Reihe Übergangsformen von dem ruhenden Fibroblasten bis zu Zellformen, die als Epithelioidzellen bezeichnet werden, und von da weiter zu den Riesenzellen findet. Das gilt nicht allein von der äußeren Gestalt und dem Bau der Kerne der Zellen, sondern auch in mindestens gleich hohem Grade von sämtlichen feineren Zellleibstrukturen, wie dem Mikrozentrum, der perizentrischen Plasmadifferenzierung, dem Zytoretikulum, den mit Silber imprägnierbaren Strukturen und den Chondriosomen. Mißt man dem Vorkommen von Übergangsformen überhaupt irgendwelche Beweiskraft bei, so muß man hiermit als bewiesen erachten, daß die Fibroblasten unter dem Einfluß der Tuberkelbazillen in Epithelioid- und Riesenzellen übergehen, welche mithin in einer bestimmten Richtung differenzierte Bindegewebszellen sind. Hiermit soll jedoch keineswegs gesagt sein, daß die Fibroblasten die einzigen Zellen wären, die sich in tuberkulösem Gewebe zu „epithelioiden" Zellen und Riesenzellen entwickeln könnten. Ich muß hier ausdrücklich daran erinnern, daß sich meine Untersuchungen nur auf solche Organe beziehen, die operativ zugänglich gewesen sind. Wie sich die Verhältnisse beispielsweise in der Leber, der Milz, den Lungen, den Meningen und dem Gehirn gestalten, darüber geben meine Untersuchungen keinen Aufschluß. Ferner gelten meine Untersuchungen nur der menschlichen Tuberkulose und können durchaus nicht ohne weiteres auf Tiere angewandt werden. Es scheint sogar, als ob die Lymphoidzellen besonders beim Kaninchen eine ganz andere und folglich eine viel wichtigere Rolle bei Entzündungsprozessen

im allgemeinen und bei Tuberkulose im besonderen spielten als beim Menschen.

Inwieweit die sogenannten Histiozyten und die Endothelzellen in dem menschlichen tuberkulösen Gewebe möglicherweise Epithelioid- und Riesenzellen bilden können, habe ich nicht zu ermitteln vermocht, weil sich eine exakte Differenzierung zwischen ihren Reizungsformen und denen der Fibroblasten nicht ausführen ließ. Indes sieht es aus, als ob die Rolle der erwähnten Zellen bei der Epithelioid- und Riesenzellenbildung in tuberkulösem Gewebe der Art, wie es von mir untersucht worden ist, mit Ausnahme vielleicht der Lymphdrüsen, nicht übermäßig groß sei, da ich in den Tuberkeln und in deren Nähe nur spärlich erkennbare Formen von ihnen gefunden habe. Was dann die Blutzellen, zunächst die Lymphoidzellen, betrifft, kann ich mich nicht näher über ihre Bedeutung als Epithelioid- und Riesenzellenbildner aussprechen, weil das Studium dieser Zellen nicht innerhalb des Rahmens dieser Arbeit gelegen hat. Soviel ich jedoch neben meinen eigentlichen Untersuchungen die genannten Zellen beobachtet habe, habe ich in ihrem Bau keine Stütze zugunsten der Annahme finden können, daß sie in Epithelioid- oder Riesenzellen übergingen. Über die Epithelzellen (Nieren-, Testis-, Epididymis-, Hautepithelien) kann ich mich mit größerer Bestimmtheit dahin aussprechen, daß ich in diesen nicht das geringste Zeichen einer aktiven Teilnahme an der Tuberkelbildung bemerkt habe.

VI. Literatur.

Alagna, G., Sulla presenza di formazioni mitocondriali negli elementi costitutivi delle Tonsille palatine normali, ipertrofiche e delle Vegetazioni adenoidi. Arch. f. Zellforschung 1912, Bd. VII.

Arnold, J., Beiträge zur Anatomie des miliaren Tuberkels. Virchows Archiv 1880, Bd. LXXXII.

Babes, Ursprung der Riesenzellen. Anatom. Ges. zu Bukarest, Sitzung vom 23. Jan. 1900. Zit. nach Pertik (1904).

Bang, I. und Sjövall, E., Studien über Chondriosomen unter normalen und pathologischen Bedingungen. Zieglers Beitr. 1916, Bd. LXII.

Barbacci, O., Über die pathologische Histologie des Conglomerattuberkels im Gehirn. Zentralbl. f. allg. Pathol. u. pathol. Anat. 1902, Bd. XIII.

v. Baumgarten, P., Experimentelle und pathologisch-anatomische Untersuchungen über Tuberkulose. Zeitschr. f. klin. Med. 1885, 1886, Bd. IX und X.

Benda, C., Die Bedeutung der Zelleibstruktur für die Pathologie. Verh. d. Deutsch pathol. Ges., XVII. Tagung 1914.

v. Bergen, F., Zur Kenntnis gewisser Strukturbilder („Netzapparate", „Saftkanälchen", „Trophospongien") im Protoplasma verschiedener Zellenarten. Archiv f. mikr. Anat. 1904, Bd. LXIV.

Borrel, A., Tuberculose pulmonaire expérimentale. Étude anatomo-pathologique du processus obtenu par injections veineuses. Ann. de l'Inst. Pasteur 1893, Tome VII.

Braun, M., Über die feinere Struktur der tuberkulösen Epithelioidzellen und Riesenzellen beim Rinde. Archiv f. wiss. u. prakt. Tierheilk. 1921.

Brissaud et Toupet, Sur la tuberculose du foie. Études exp. et clin. sur la tuberculose, publiées sur la direction de Verneuil 1887, Tome I. Zit. nach Straus (1895).

Broden, A., Recherches sur l'histogénèse du tubercule et de l'action curative de la tuberculine. Arch. de méd. expérim. et d'anat. pathol. 1899.

Buday, K., Experimentell-histologische Studien über die Genese des Nierentuberkels. Virchows Archiv 1906, Bd. CLXXXVI.

Busch, F., Zwei Fälle von Geschwulstbildung im Augenhintergrunde. Virchows Archiv 1866, Bd. XXXVI.

Castrén, H., Om strukturförhållanden i plasmaceller, särskildt med hänsyn till Golgis „apparato reticolare interno". Finska Läkaresällskapets Handlingar 1919, Bd. LXI.

Ciaccio, C., Sui mitocondri degli elementi limfoidi e mieloidi. Pathologica. 1911. Anno III.

Cornil, Journ. des connaissances médicales. 1888. Zit. nach Straus (1895).

Deineka, D., Der Netzapparat von Golgi in einigen Epithel- und Bindegewebszellen während der Ruhe und während der Teilung derselben. Anat. Anz. 1912, Bd. XLI.

Dubreuil, G., Le chondriome des globules blancs mononucléés de des cellules connectives, cartilagineuses et osseuses chez les Mammifères. Compt. rend. Assoc. anat. Paris 1911. XIII. Réunion.

Duesberg, J., Plastosomen, „Apparato reticolare interno" und Chromidialapparat. Ergebn. d. Anat. u. Entwickelungsgeschichte. Herausg. von Fr. Merkel u. R. Bonnet 1912, Bd. XX, 2. Hälfte.

Dürck, H., Tuberkulose. Ergebn. d. allg. Pathol. u. pathol. Anat. 1897, II. Jahrg. 1895.

Ders. und Oberndorfer, S., Tuberkulose. Ergebn. d. allg. Pathol. u pathol. Anat. 1901, VI. Jahrg. 1899.

Eklöf, H., Chondriosomenstudien an den Epithel- und Drüsenzellen des Magen-Darmkanals und den Ösophagusdrüsenzellen bei Säugetieren. Wiesbaden (J. F. Bergmann) 1914.

Ders., Iakttagelser öfver strukturförhållanden i bindväf. II. De myxomatösa svulsterna. Finska Läkaresällskapets Handlingar 1916, Bd. LVIII.
Ernst, P., Die Pathologie der Zelle. Handb. d. allg. Patnol. Herausgeg. von L. Krehl und F. Marchand 1915, Bd. III, Abt. 1.
Evans, H., Bowman, F. and Winternitz, M., An experimental study of the histogenesis of the miliary tubercle in vitally stained rabbits. Studies from the Rockefeller Institute for Medical Research 1915, Vol. XXI. (Journ. of Exp. Med. 1914, Vol. XIX.)
v. Fieandt, H., Beiträge zur Kenntnis der Pathogenese und Histologie der experimentellen Meningeal- und Gehirntuberkulose beim Hunde. Arbeiten a. d. pathol. Institut d. Univ. Helsingfors 1911, Bd. III.
Flemming, W., Attraktionssphären und Centralkörper in Gewebszellen und Wanderzellen. Anat. Anz. 1891, VI. Jahrg.
Ders., Morphologie der Zelle und ihrer Teilungserscheinungen. Ergebn. d. Anat. u. Entwicklungsgesch. Herausgeg. von Fr. Merkel und R. Bonnet. 1894, 3. Bd: 1893.
Foot, N., Studies on endothelial reactions. II. The endothelial cell in experimental tuberculosis. Journ. of Exp. Med. 1920, Vol. XXXII.
Fromann, 1884. Zit. nach Ernst (1915).
Gilbert et Girode, Histogénèse du tubercule hépatique. Congrès de la tuberculose 1891. Zit. nach Straus (1895).
Goldmann, Die innere und äußere Sekretion des gesunden und kranken Organismus im Lichte der vitalen Färbung. Verh. d. deutsch. pathol. Ges. 1910, XIV. Tagung.
Heidenhain, M., Plasma und Zelle. I. Jena (G. Fischer) 1907.
Ders., Über Vanadiumhämatoxylin, Pikroblauschwarz und Kongo-Korinth. Zeitschr. f. wiss. Mikr. 1902, Bd. XXV.
Ders., Über neue Sublimatgemische. Zeitschr. f. wiss. Mikr. 1916, Bd. XXXIII.
Heitzmann, C., Untersuchungen über das Protoplasma. Sitzungsber. d. math.-naturwissensch. Klasse d. Kais. Akad. d. Wissensch. Wien 1873, Bd. LXVII.
Helly, K., Zur Morphologie der Exsudatzellen und zur Spezifität der weißen Blutkörperchen. Zieglers Beitr. 1905, Bd. XXXVII.
Herxheimer, G., Zur feineren Struktur der tuberkulösen Riesenzellen. Verh. d. deutsch. pathol. Ges. 1914, XVII. Tagung.
Ders. und Roth, W., Zur feineren Struktur und Genese der Epitheloidzellen und Riesenzellen des Tuberkels. Zieglers Beitr. 1916, Bd. LXI.
Homén, E., Studien über experimentelle Tuberkulose in den peripheren Nerven und dem Bindegewebe bei gesunden und bei alkoholisierten Tieren. Arb. a. d. pathol. Inst. d. Univ. Helsingfors 1911, Bd. III.
Joest, E., Untersuchungen über den Fettgehalt tuberkulöser Herde. Virchows Archiv 1911, Bd. CCIII.
Ders., 1. Zur Histogenese der Lymphdrüsentuberkulose. Verh. d. deutsch. pathol. Ges. 1912, XV. Tagung.
Ders. und Emshoff, E., 2. Studien über die Histogenese des Lymphdrüsentuberkels und die Frühstadien der Lymphdrüsentuberkulose. Virchows Archiv 1912, Bd. CCX.
Kiyono, K., Die vitale Karminspeicherung. Ein Beitrag zur Lehre von der vitalen Färbung mit besonderer Berücksichtigung der Zelldifferenzierung im entzündeten Gewebe. Jena (G. Fischer) 1914.
Klebs, E., Die kausale Behandlung der Tuberkulose. Hamburg u. Leipzig (Leop. Voß) 1894. Zit. nach Dürck (1897).
Kockel, R., Beitrag zur Histogenese des miliaren Tuberkels. Virchows Archiv 1896, Bd CXLIII.
Kolster, R., Mitochondria und Sekretion in den tubuli contorti der Niere. Zieglers Beitr. 1911, Bd. LI.
Ders. Om Golgis apparato reticolare interno. Finska Läkaresällskapets Handlingar 1912, Bd. LIV.
Kostenitsch, J., et Wolkow, Recherches sur le développement du tubercule expérimental. Arch. de méd. expérim. et d'anat. pathol. 1892.
Köster, K., Über fungöse Gelenkentzündung. Virchows Archiv 1869, Bd. XLVIII.
Langhans, T., Über Riesenzellen mit wandständigen Kernen in Tuberkeln und die fibröse Form des Tuberkels. Virchows Archiv 1868, Bd. XLII.
Leray, A., Anatomie pathologique et histogénèse du tubercule chez l'homme et dans la série animale. Revue de la tuberculose 1897, Tome IV. Zit. nach Dürck (1901).

Lewis, W. and Webster, L., Giant cells in cultures from human lymph nodes. Journ. of Exp. Med. 1921, Vol. XXXIII.
Leydig, 1883. Zit. nach Ernst (1915).
Maximow, A., Experimentelle Untersuchungen über die entzündliche Neubildung von Bindegewebe. Zieglers Beitr. 1902, V. Suppl.-Heft.
Ders., Über entzündliche Bindegewebsneubildung bei der weißen Ratte, und die dabei auftretenden Veränderungen der Mastzellen und Fettzellen. Zieglers Beitr. 1904, Bd. XXXV.
Ders., Beiträge zur Histologie der eiterigen Entzündung. Zieglers Beitr. 1905, Bd. XXXVIII.
Metschnikoff, E., Über die phagozytäre Rolle der Tuberkelriesenzellen. Virchows Archiv 1888, Bd. CXIII.
Meves, F., 1. Über Strukturen in den Zellen des embryonalen Stützgewebes, sowie über die Entstehung der Bindegewebsfibrillen, insbesondere derjenigen der Sehne. Archiv f. mikr. Anat. 1910, Bd. LXXV.
Ders., 2. Zur Einigung zwischen Faden- und Granulalehre des Protoplasmas. Beobachtungen an weißen Blutzellen. Archiv f. mikr. Anat. 1910, Bd. LXXV.
Ders., Verfolgung des sogenannten Mittelstückes des Echinidenspermiums im befruchteten Ei bis zum Ende der ersten Furchungsteilung. Archiv f. mikr. Anat. 1912, Bd. LXXX.
Miller, J., Die Histogenese des hämatogenen Tuberkels in der Leber des Kaninchens. Zieglers Beitr. 1902, Bd. XXXI.
Oppenheimer, R., Experimentelle Beiträge zur Histogenese des miliaren Lebertuberkels. Virchows Archiv 1908, Bd. CXCIV. Beiheft: Arbeiten über Infektionskrankheiten.
Pawlowsky, Sur l'histoire du développement et du mode de propagation de la tuberculose des articulations. Annales de l'inst. Pasteur 1892, Tome VI.
Pertik, O., Pathologie der Tuberkulose. Ergebn. d. allg. Pathol. u. pathol. Anat. 1904, VIII. Jahrg., II. Abt.: 1902.
Pilliet, U., Étude sur la tuberculose expérimentale et spontanée du foie. Thèse de Paris 1892. Zit. nach Straus (1895).
Rokitansky, C., Lehrbuch der pathologischen Anatomie 1855, III. Aufl., Bd. I. Wien.
Samssonow, N., Über die Beziehungen der Filarmasse Flemmings zu den Fäden und Körnern Altmanns nach Beobachtungen an Knorpel-, Bindegewebs- und Epidermiszellen. Archiv f. mikr. Anat. 1910, Bd. LXXV.
Schieck, F., Über die ersten Stadien der experimentellen Tuberkulose der Kaninchenkornea. Zieglers Beitr. 1896, Bd. XX.
Schmaus, H. und Albrecht, E., Untersuchungen über die käsige Nekrose tuberkulösen Gewebes. Virchows Archiv 1896, Bd. CXLIV, Suppl.-Heft.
Schüppel, Untersuchungen über Lymphdrüsentuberkulose. Tübingen 1871. Zit. nach Straus (1895).
Spuler, A., Beiträge zur Histiologie und Histiogenese der Binde- und Stützsubstanz. Anat. Hefte 1896, I. Abt., 21. Heft (Bd. VII, Heft 1).
Stöhr, P., Lehrbuch der Histologie. Jena (G. Fischer) 1910.
Straus, J., La tuberculose et son bacille. Paris 1895.
Tschaschin, S., Über vitale Färbung der Chondriosomen in Bindegewebszellen mit Pyrrolblau. Folia haematologica 1912, Bd. XIV, I. Teil.
Verson, S., Contributio allo studio delle cellule giganti tubercolari e di altri elementi cellulari normali e patologici. Archivio per le Scienze Mediche 1908, Vol. XXXII.
Virchow, R., Über Cellularpathologie in ihrer Begründung auf physiologische und pathologische Gewebslehre. Berlin 1858.
Wagner, E., Die Tuberkulose der Leber. Wagners Archiv d. Heilk. 1861, 2. Jahrg.
Wakabayashi, T., Über feinere Struktur der tuberkulösen Riesenzellen. Virchows Archiv 1911, Bd. CCIV.
Wallgren, A., Beitrag zur Kenntnis der Pathogenese und Histologie der experimentellen Lebertuberkulose. (Vorläufige Mitteilung.) Zentralbl. f. allg. Pathol. u. pathol. Anat. 1908, Bd. XIX.
Ders., Die Mikrozentren einiger Zellformen des tuberkulösen Gewebes. XVI. internat. Kongr. inn. Med. Sekt. Budapest 1909.
Ders., Beitrag zur Kenntnis der Pathogenese und Histologie der experimentellen Lebertuberkulose. Berlin (Karger) 1910. (Arbeiten aus dem pathol. Inst. der Univ. Helsingfors 1911, Bd. III.)

Wallgren, A., Zur Kenntnis der Plasmastruktur der Plasmazellen. Zieglers Beitr. 1911, Bd. LI.
Ders., Bidrag till kännedomen om deciduacellens struktur. Finska Läkaresällskapets Handlingar 1913, Bd. LV.
Ders., Undersökningar rörande cellkroppstrukturen bos några leukocytformer. Finska Läkaresällskapets Handlingar 1917, Bd. LIX.
Ders., Über die Zelleibstruktur des neutrophilen Leukozyten und seiner Vorstufen und über den neutrophilen Leukozyten in Dunkelfeldbeleuchtung. Arbeiten a. d. pathol. Inst. d. Univ. Helsingfors. 1923, N. F., Bd. III, Heft 1—2.
Watanabe, K., Versuche über die Wirkung in die Trachea eingeführter Tuberkelbazillen auf die Lunge von Kaninchen. Zieglers Beitr. 1902, Bd. XXXI.
Wechsberg, F., Beiträge zur Lehre von der primären Einwirkung der Tuberkelbazillen. Zieglers Beitr. 1901, Bd. XXIX.
Weigert, C., Zur Theorie der tuberkulösen Riesenzellen. Deutsche med. Wochenschrift 1885. Zit. nach mehreren Autoren.
Ders., Über Metschnikoffs Theorie der tuberkulösen Riesenzellen. Fortschritte der Medizin 1888.
Welcher, A., Über die phagozytäre Rolle der Riesenzelle bei der Tuberkulose. Zieglers Beitr. 1895, Bd. XVIII.
Yersin, A., Étude sur le développement du tubercule expérimentale. Annales de l'Inst. Pasteur 1888, Tome II.
Zimmermann, W., Beiträge zur Kenntnis einiger Drüsen und Epithelien. Archiv f. mikr. Anat. 1898, Bd. LII.

VII. Erklärung der Abbildungen.

Tafel III—XI.

Sämtliche Figuren sind mit dem Zeiss'schen Zeichenapparat (Abbé) in der Ebene des Objekttisches mit einer Tubuslänge von 160 mm gezeichnet worden. Dabei kamen Zeiss' apochr. Obj. hom. Imm. 2 oder 1,5 mm und in den meisten Fällen Komp. Okular 18 zur Anwendung. Nur in Fig. 1 und 3 Tafel VII wurde Okular 8 und in Fig. 15 Tafel VIII—IX Okular 4 wegen der Größe der betreffenden Zellen gebraucht. Die wirkliche, lineare Vergrößerung ist in Fig. 1 und 3 Tafel VII = 1000—1334fach, in Fig. 15 Tafel VIII—IX = 500—667fach und in allen übrigen Figuren = 2250—3000fach. Die Farben sind so wiedergegeben, wie sie sich in Betrachtung mit elektrischem Glühlicht (Osramlampe von 25—50 Normalkerzen Stärke) darboten. Sämtliche Abbildungen sind von Frl. A. Liljeroos gezeichnet worden.

Tafel III—IV.

Fig. 1. Ruhender Fibroblast aus einer tuberkulösen Niere. Fixierung in Zenkerscher Lösung. Vorfärbung mit Bordeaux-R. Färbung mit Heidenhains Eisenhämatoxylin.
Fig. 2. Ruhender Fibroblast aus einem tuberkulösen Nebenhoden. Fixierung in Zenkerscher Lösung. Färbung mit Heidenhains Eisenhämatoxylin.
Fig. 3. Ruhender Fibroblast (links) und Histiozyt (rechts) aus einem tuberkulösen Nebenhoden. Fixierung in Zenkerscher Lösung. Färbung mit Heidenhains Hämatoxylin und van Gieson.
Fig. 4. Gefäßendothelzellen aus einer tuberkulösen Lymphdrüse. Fixierung in Zenkerscher Lösung. Vorfärbung mit Bordeaux-R. Färbung mit Heidenhains Eisenhämatoxylin.
Fig. 5. Leicht gereizter Fibroblast, aus einer tuberkulösen Niere. Fixierung in Heidenhains „Susa"-Lösung. Färbung mit Heidenhains Eisenhämatoxylin.
Fig. 6. Mäßig gereizter Fibroblast aus der Wand einer Fistel bei Rippenkaries. Fixierung in Zenkerscher Lösung. Vorfärbung mit Bordeaux-R. Färbung mit Heidenhains Eisenhämatoxylin.
Fig. 7. Stark gereizter Fibroblast aus demselben Präparat wie Fig. 6.
Fig. 8. Epithelioidzelle aus demselben Präparat wie Fig. 6 u. 7.

Fig. 9. Epithelioidzelle aus der Wand einer Fistel bei Rippenkaries. Fixierung in Zenkerscher Flüssigkeit. Färbung mit Heidenhains Eisenhämatoxylin und van Gieson.
Fig. 10. Epithelioidzelle aus der Wand einer Fistel bei Rippenkaries. Fixierung in Zenkerscher Flüssigkeit. Färbung mit Heidenhains Eisenhämatoxylin.
Fig. 11. Epithelioidzelle aus einer tuberkulösen Niere. Fixierung in Heidenhains „Susa"-Lösung. Färbung mit Heidenhains Eisenhämatoxylin.
Fig. 12. Epithelioidzelle aus einer tuberkulösen Lymphdrüse. Fixierung in Zenkerscher Flüssigkeit. Vorfärbung mit Bordeaux-R. Färbung mit Heidenhains Eisenhämatoxylin.
Fig. 13. Epithelioidzelle (histiozytäre?) aus einer tuberkulösen Lymphdrüse. Fixierung in Zenkerscher Flüssigkeit. Färbung mit Heidenhains Eisenhämatoxylin und van Gieson.
Fig. 14. Epithelioidzelle (histiozytäre?) aus einer tuberkulösen Lymphdrüse. Fixierung in Zenkerscher Flüssigkeit. Vorfärbung mit Bordeaux-R. Färbung mit Heidenhains Eisenhämatoxylin.
Fig. 15. Drei Epithelioidzellen aus einem tuberkulösen Nebenhoden. Fixierung in Heidenhains „Susa"-Lösung. Vorfärbung mit Bordeaux-R. Färbung mit Heidenhains Eisenhämatoxylin.

Tafel V—VI.

Fig. 1. Epithelioidzelle, die im Begriff ist, sich durch Abschnürung des Kernes in eine Riesenzelle zu verwandeln. Aus einem tuberkulösen Nebenhoden. Fixierung in Zenkerscher Lösung. Färbung mit Heidenhains Eisenhämatoxylin und van Gieson.
Fig. 2. Jugendliche zweikernige Riesenzelle aus einer tuberkulösen Niere. Fixierung in Zenkerscher Lösung. Vorfärbung mit Bordeaux-R. Färbung mit Heidenhains Eisenhämatoxylin.
Fig. 3. Jugendliche zweikernige Riesenzelle aus einer tuberkulösen Lymphdrüse. Fixierung in Zenkerscher Lösung. Färbung mit Heidenhains Eisenhämatoxylin und van Gieson.
Fig. 4. Jugendliche Riesenzelle aus einer tuberkulösen Lymphdrüse. Fixierung in Zenkerscher Lösung. Vorfärbung mit Bordeaux-R. Färbung mit Heidenhains Eisenhämatoxylin.
Fig. 5. Riesenzelle aus einem tuberkulösen Nebenhoden. Fixierung und Färbung wie in Fig. 4.
Fig. 6. Jugendliche Riesenzelle aus der Wand eines tuberkulösen Senkungsabszesses. Fixierung in Zenkerscher Lösung. Färbung mit Heidenhains Eisenhämatoxylin.
Fig. 7. Riesenzelle aus einer tuberkulösen Niere. Fixierung in Heidenhains „Subtriessig". Färbung wie in Fig. 6.
Fig. 8. Riesenzelle aus der Wand einer Fistel bei Rippenkaries. Fixierung und Färbung wie in Fig. 6 und 7.
Fig. 9. Jugendliche zweikernige Riesenzelle nebst einer einkernigen Zelle. Aus einer tuberkulösen Lymphdrüse. Fixierung in Zenkerscher Lösung. Färbung mit Heidenhains Eisenhämatoxylin und van Gieson.
Fig. 10. Riesenzelle mit zwei Mikrozentren aus einer tuberkulösen Lymphdrüse. Fixierung und Färbung wie in Fig. 8.

Tafel VII.

Fig. 1. Große konfluierende Zellenkomplexe mit meist vielkernigen Komponenten. Aus einem tuberkulösen Nebenhoden. Fixierung in Heidenhains „Susa"-Lösung. Vorfärbung mit Bordeaux-R. Färbung mit Heidenhains Eisenhämatoxylin.
Fig. 2. Drei miteinander verbundene jugendliche Riesenzellen aus der Wand eines tuberkulösen Senkungsabszesses. Fixierung in Zenkerscher Lösung. Färbung mit Heidenhains Eisenhämatoxylin.
Fig. 3. Große, konfluierende Zellenkomplexe. Fixierung und Färbung wie in Fig. 2.

Tafel VIII—IX.

In Fig. 8 Golgis Silberimprägnierungsmethode. In allen übrigen Figuren Cajals Silberimprägnierungsmethode.

Fig. 1 u. 2. Ruhende Fibroblasten aus einem tuberkulösen Nebenhoden.
Fig. 3. Endothelzellen aus einem tuberkulösen Nebenhoden.
Fig. 4. Gereizter Fibroblast aus einem tuberkulösen Nebenhoden.

Fig. 5. Gereizter Fibroblast aus einer tuberkulösen Niere.
Fig. 6. Gereizter Fibroblast aus einer tuberkulösen Lymphdrüse.
Fig. 7. Gereizter Fibroblast aus einem tuberkulösen Nebenhoden.
Fig. 8. Epithelioidzelle aus einer tuberkulösen Niere.
Fig. 9. Epithelioidzelle aus der Wand eines tuberkulösen Senkungsabszesses.
Fig. 10. Epithelioidzelle aus einer tuberkulösen Niere.
Fig. 11 u. 12. Epithelioidzellen aus einer tuberkulösen Lymphdrüse.
Fig. 13. Riesenzelle aus einer tuberkulösen Niere.
Fig. 14. Drei konfluierende Riesenzellen aus einer tuberkulösen Niere.
Fig. 15. Große Riesenzelle aus einer tuberkulösen Niere.

Tafel X—XI.

In sämtlichen Figuren Fixierung in Müller-Formol. Nachosmierung nach Schridde. Färbung nach Galeotti-Pappadia.

Fig. 1—3. Ruhende Fibroblasten aus einem tuberkulösen Nebenhoden.
Fig. 4. Ruhender Fibroblast aus einem tuberkulösen Fußgelenk.
Fig. 5. Gereizter Fibroblast aus einer tuberkulösen Niere.
Fig. 6. Gereizter Fibroblast aus einem tuberkulösen Nebenhoden.
Fig. 7 u. 8. Epithelioidzellen aus der Wand einer Fistel bei Rippenkaries.
Fig. 9. Jugendliche Riesenzelle aus der Wand einer Fistel bei Rippenkaries.
Fig. 10. Große Riesenzelle aus einer tuberkulösen Niere.

A. Lilienstedt del.

Castrén

Verlag v

5.

6.

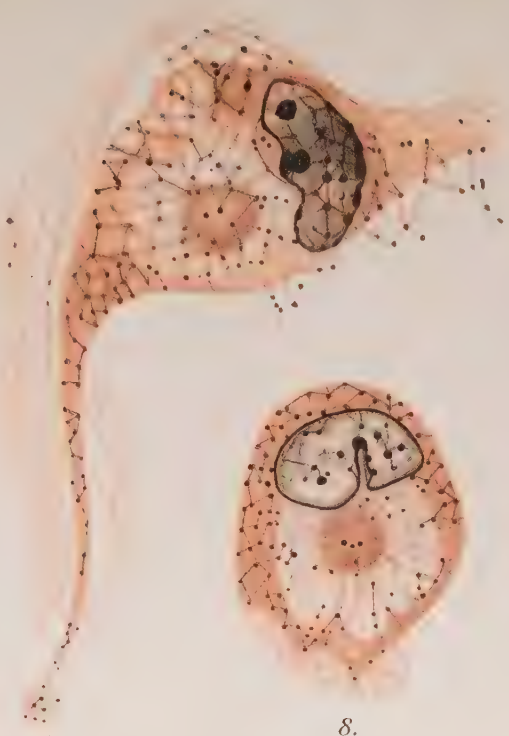

7.

8.

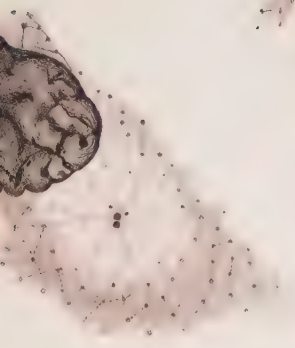

13.

14.

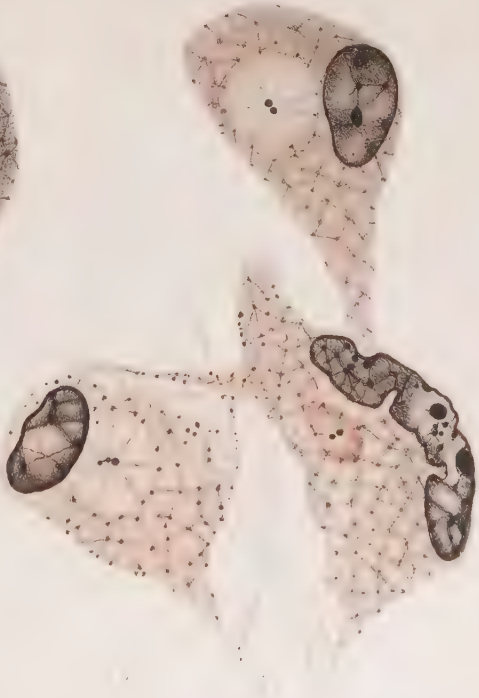

15.

er in Jena.

P. Weise, Luh. Jena

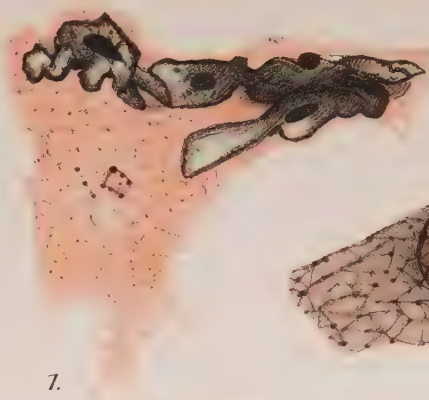

1.



2.

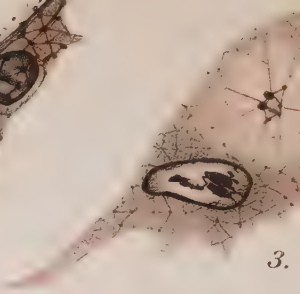

3.

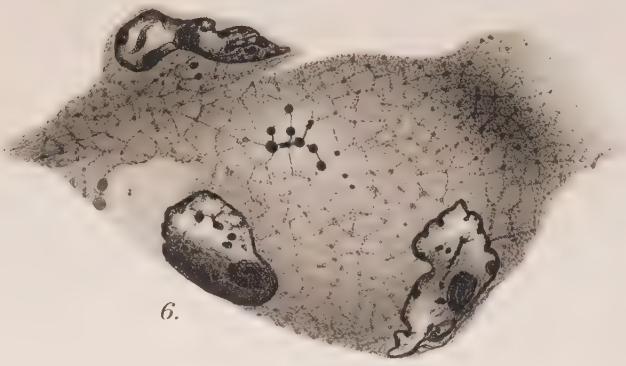

6.

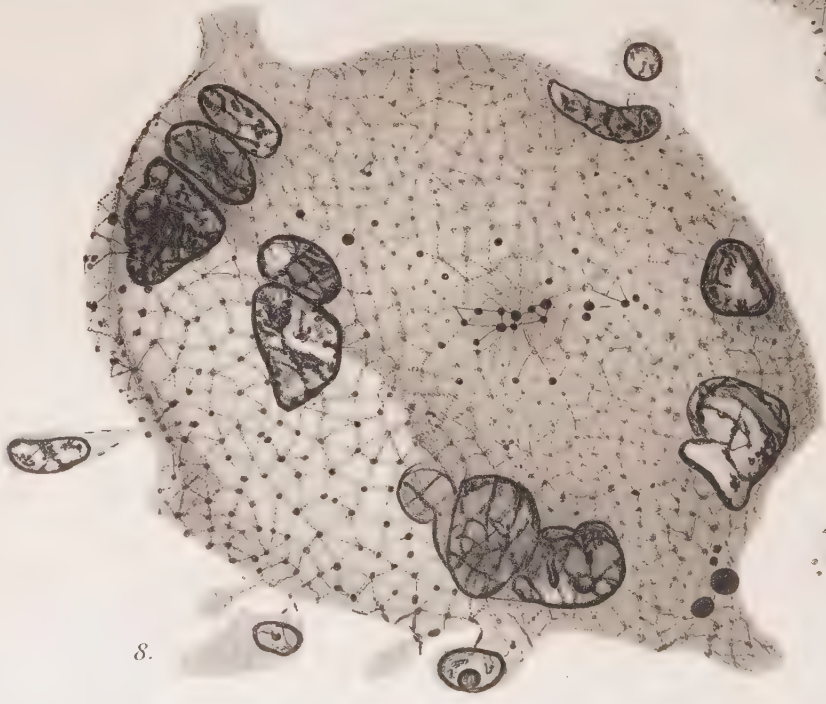

8.

A. Liljeroos del

Castrén

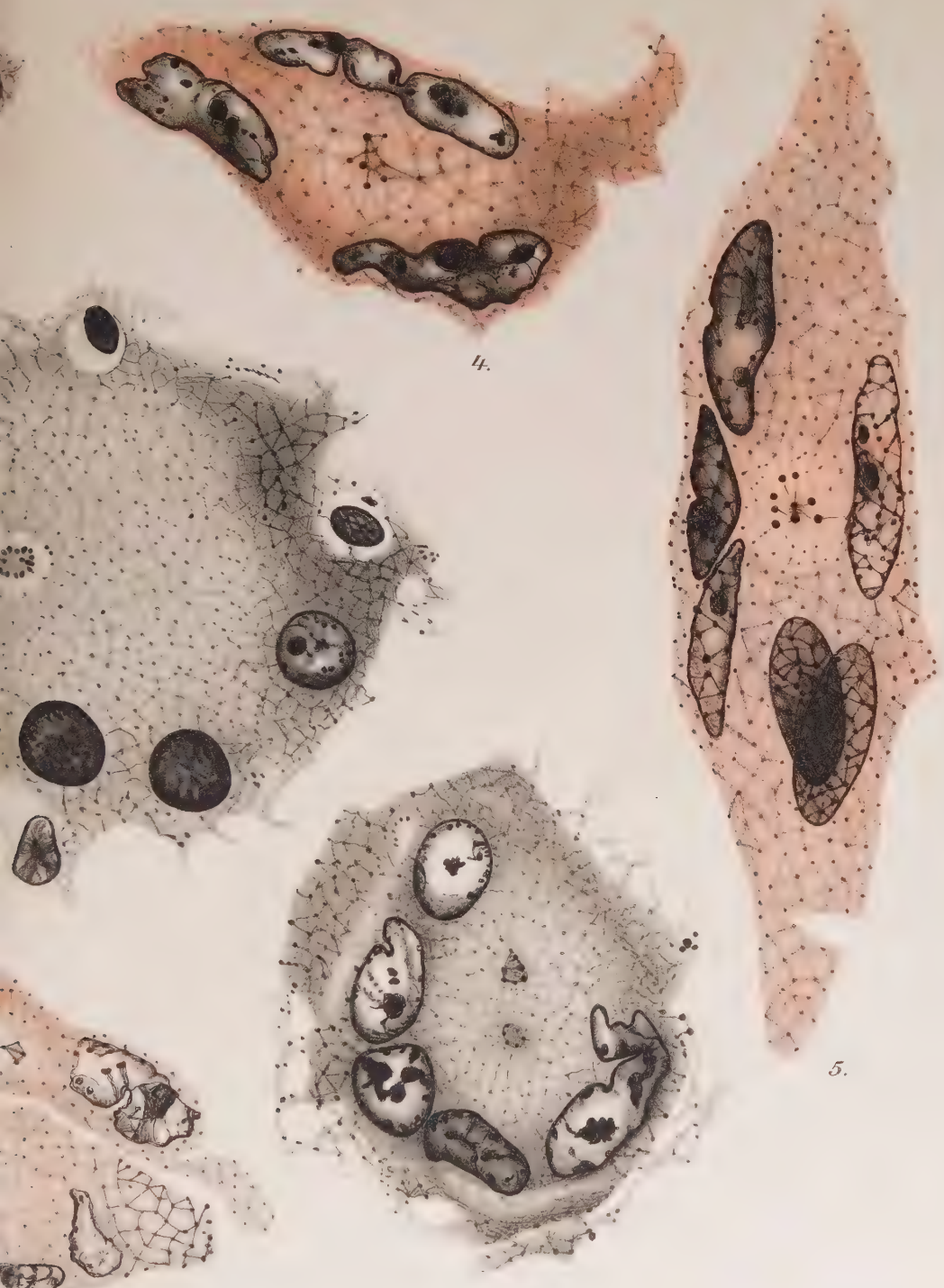

4.

5.

10.

9.

stav Fischer in Jena

P. Weise, Lith., Jena

1.

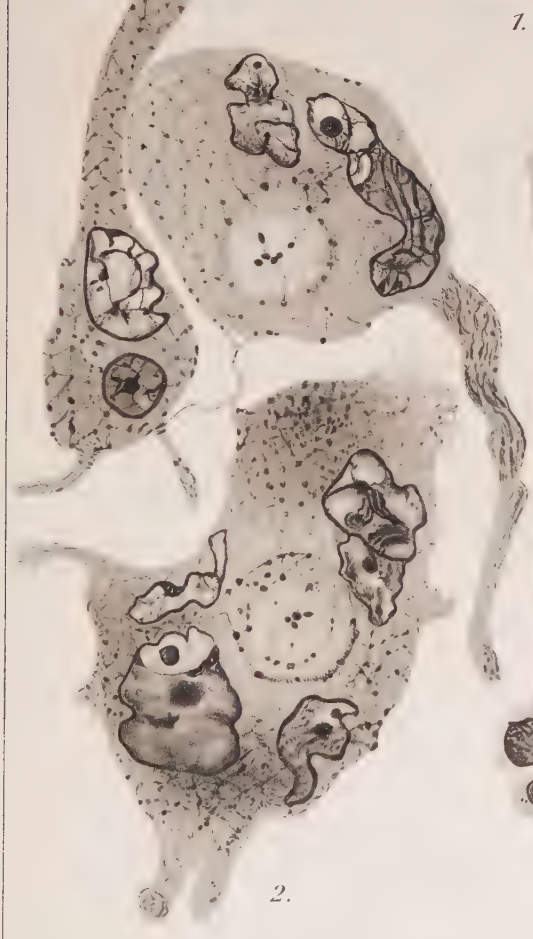

2.

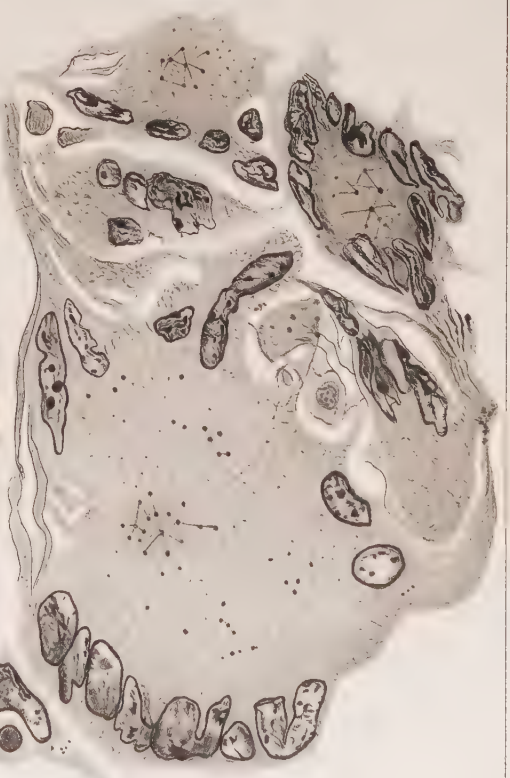

3.

A. Liljeroos del

Castrén

Verlag von Gustav Fischer in Jena

P. Weise, Lith. Jena

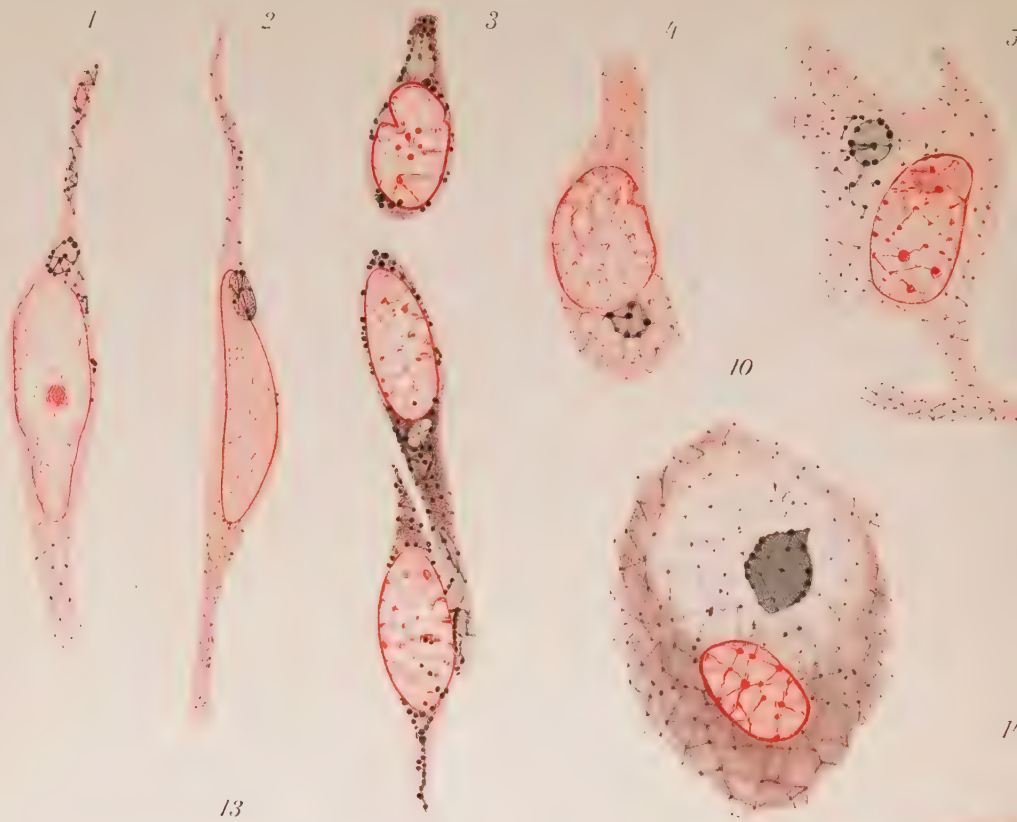

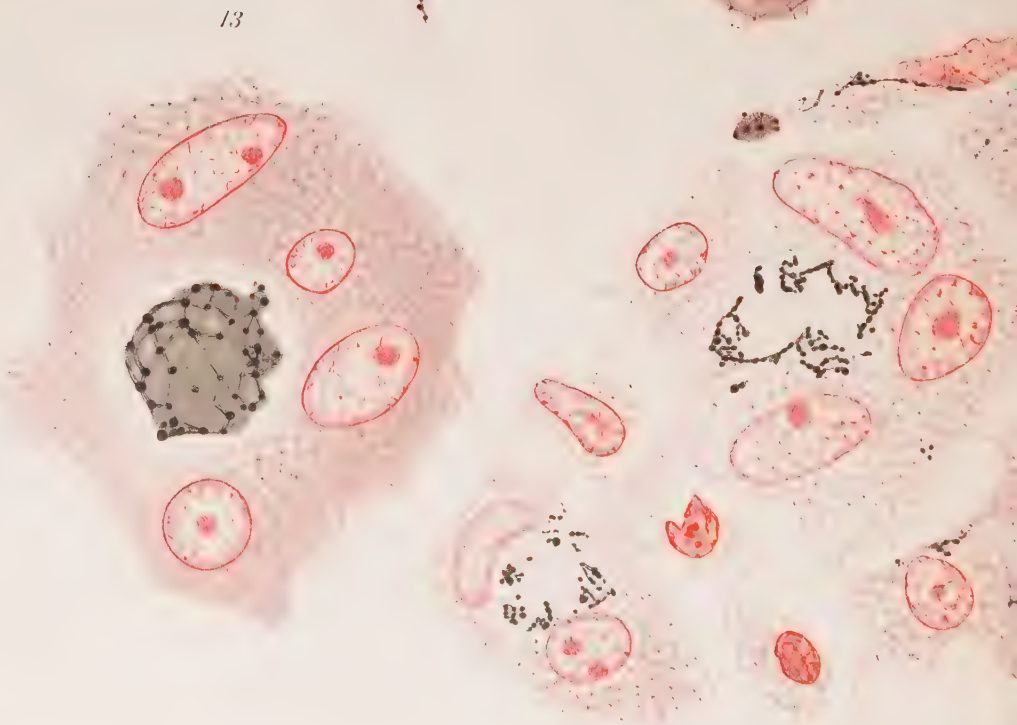

A. Liljeroos del

Castrén

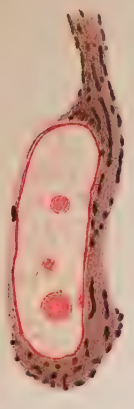

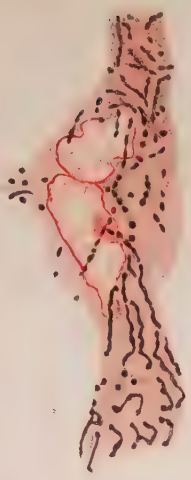

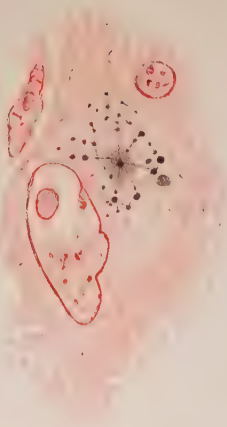

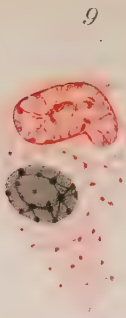

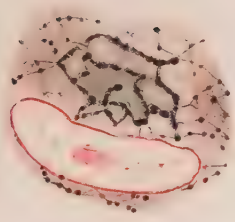

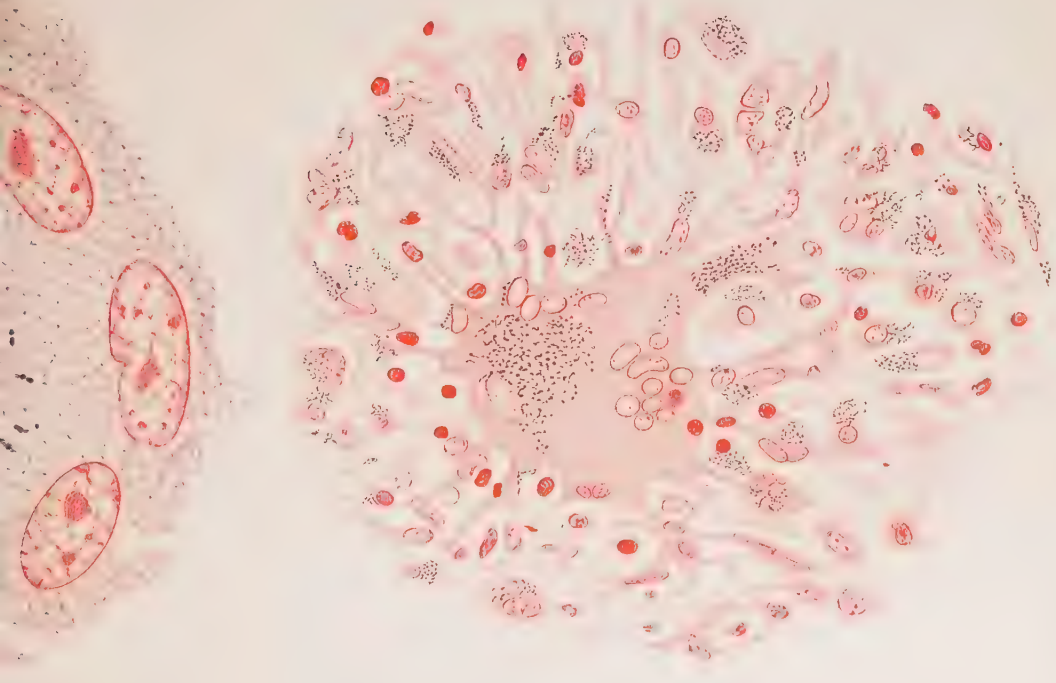

Gustav Fischer in Jena

P. Weise, Lith., Jena

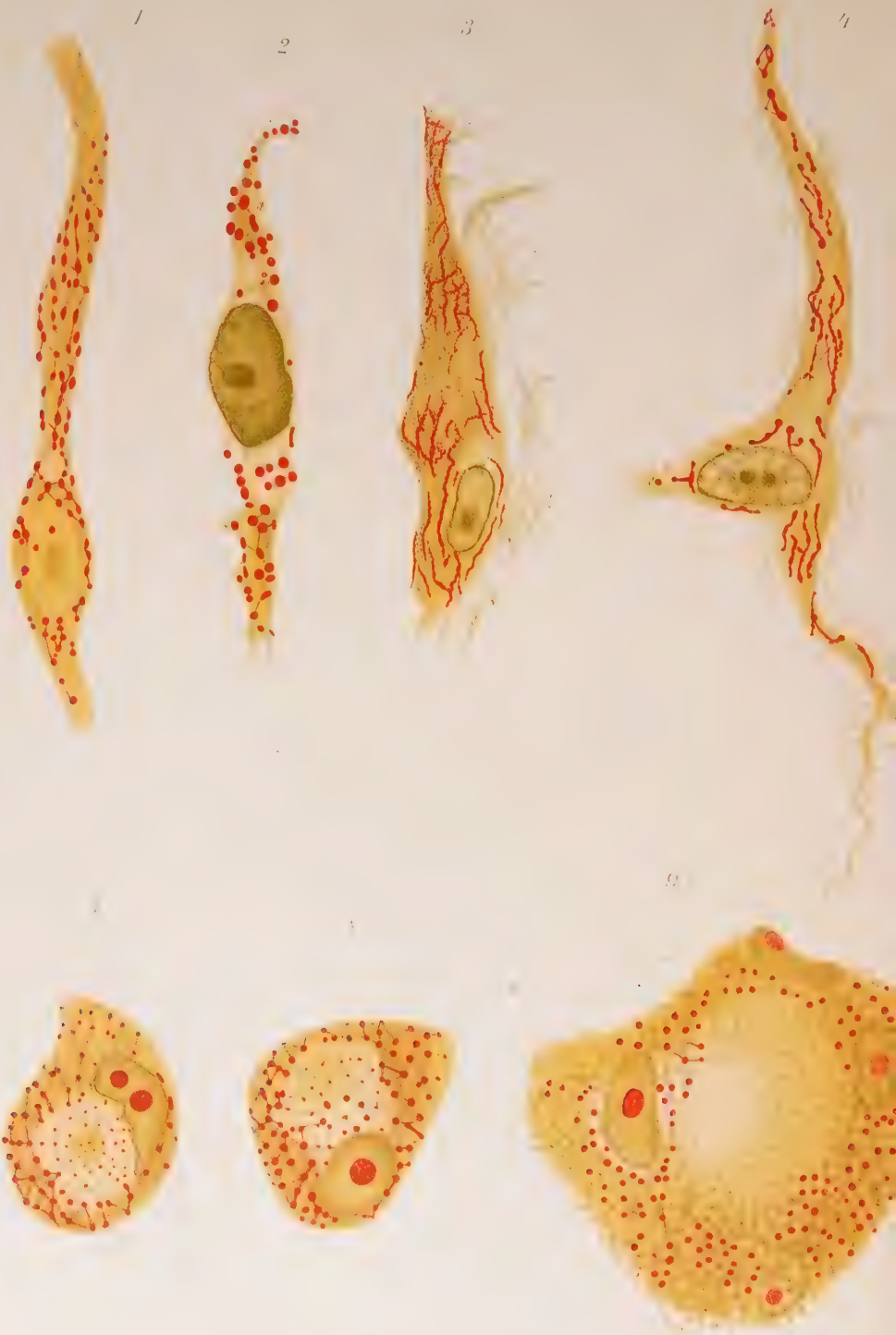
1
2
3
4
5
6
7
8
9

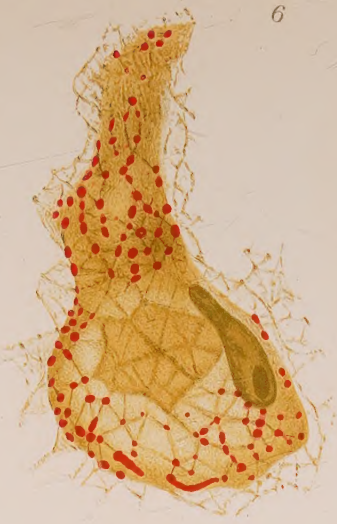

P. Weise, Lith., Jena.